Aus der Chirurgischen Universitätsklinik in Marburg
Direktor: Prof. Dr. Klapp.

# Ist die chronische Gastritis eine blastophile Erkrankung?

Inaugural-Dissertation
zur Erlangung der Doktorwürde

in der Gesamten Medizin der
Hohen Medizinischen Fakultät der Universität Marburg

Vorgelegt von
Erich Hildebrand
aus Helsen (Waldeck).

Marburg, den 15. Dezember 1936.

Druck von Johannes Illig, Buch-, Offset- und Tiefdruck, Göppingen. — 1937.

Aus der Chirurgischen Universitätsklinik in Marburg
Direktor: Prof. Dr. Klapp.

# Ist die chronische Gastritis eine blastophile Erkrankung?

Inaugural-Dissertation
zur Erlangung der Doktorwürde

in der Gesamten Medizin der
Hohen Medizinischen Fakultät der Universität Marburg

Vorgelegt von
Erich Hildebrand
aus Helsen (Waldeck).

Marburg, den 15. Dezember 1936.

Druck von Johannes Illig, Buch-, Offset- und Tiefdruck, Göppingen. — 1937.

Angenommen von der Medizinischen Fakultät Marburg
am 21. Dezember 1936.

Gedruckt mit Genehmigung der Fakultät.
Referent: Prof. Dr. Klapp.

R. UNIV.
BIBLIOTHEEK
LEIDEN

»Ist die chronische Gastritis eine blastiphole Erkrankung?«

Thema der Preisaufgabe der Medizinischen Fakultät
der Universität Marburg für das Jahr 1935;
mit dem Ersten Preis ausgezeichnet.

Meinen lieben Eltern!

Es ist mir eine angenehme Pflicht, meinen hochverehrten Lehrern, den Herrn Professoren *Klapp* und *Versé* sowie Herrn Privatdozent Dr. *Baumann* für die mir zuteil gewordene freundliche Unterstützung meinen tiefgefühlten Dank zum Ausdruck zu bringen. Zu besonderem Dank bin ich Herrn Professor *Versé* für die Einräumung eines Arbeitsplatzes im Pathologischen Institut der Universität *Marburg* verpflichtet.

Mit der Virchow'schen Irritationstheorie wurde den Betrachtungen über die Entstehung der Geschwülste eine neue Richtung gewiesen. Das chronisch-irritative Moment als Faktor in der Geschwulstgenese wurde zu einem vieldiskutierten und vielumstrittenen Problem, das auch heute noch zu keineswegs einheitlichen Anschauungen geführt hat.

Schon vor Virchow hatten einzelne Forscher auf die Bedeutung chronischer Reize und chronisch entzündlicher Affektionen bei der Entstehung maligner Tumoren hingewiesen. So beschrieb *Hawkin* Carcinome, die an der Stelle alter Narben bei Matrosen der englischen Marine aufgetreten waren. *Hutchinson* führte 1872 an, daß die meisten Fälle von Carcinomen des Penis, der Lippe, der Zunge und der Haut auf der Basis einer chronischen Entzündung entständen. Er wählte für die betreffenden entzündlichen Zustände die Bezeichnung: „praecancerous stage" (British medical Journal 1872). Seitdem hatte sich die Bezeichnung „präcancerös" für derartige Erkrankungen allgemein eingeführt.

Legen wir jetzt einer Erkrankung den Namen „praecancerös" bei, so kommt diesem Wort die Bedeutung einer „Regel des Vorkommens" im Sinne *Roux* zu, d. h. es ist diese Erkrankung eine Vorstufe des Krebses, die unbedingt zum Krebs führt. Dies trifft jedoch nach dem heutigen Stand unserer Erkenntnisse für die meisten als „präcancerös" bezeichneten Krankheiten nicht zu. Es kann sich bei diesen Erkrankungen nach den Forschungen der letzten Jahrzehnte nur um die Schaffung einer Grundlage handeln, auf der es unter Mitwirkung bestimmter anderer Faktoren zur Entstehung von Tumoren kommen kann. Nicht eine Regel des Vorkommens im oben genannten Sinne, sondern eine erhöhte Wahrscheinlichkeit des Vorkommens ist das, was diese Erkrankungen in ihrer Beziehung zu geschwulstmäßigem Wachstum auszeichnet. Statt des Prädikats „präcancerös" ist deswegen für Krankheiten der betreffenden Art die von *Klapp* geprägte Bezeichnung „blastophile

Erkrankungen" zutreffender und eindeutiger. Es handelt sich also bei den blastophilen Erkrankungen um solche, bei denen ein Tumor entstehen kann, nicht muß, und aus denen er beobachtungsgemäß unter Annahme anderer Momente häufiger entsteht, als in anderen Fällen. Seit *Virchow*, der in seiner Irritationstheorie derartige Krankheiten als erster zusammenfaßte und sie unter einem gemeinsamen Gesichtspunkt sah, sind uns heute folgende Krankheiten als blastophile bekannt:

1. Infolge chemischer Reize: die sogenannte Paraffinkrätze *(Tillmann, Volkmann, Schuchardt, Ribbert)*, Hautkrebse der Steinkohlenteerarbeiter *(Michelson, Geißler, Vogt)*, Schornsteinfegerkrebs des Skrotum *(Pott, Volkmann, Fütterer)*. Lungenkrebs der Bergarbeiter in den Schneeberger Bergwerken (nach Prof. *Martha Schmidtmann* in der Grube „Daniel" zu 100%).

2. Infolge chronischer thermischer, chemischer und mechanischer Reize: Der Heiße-Reis- oder Reisschnapskrebs (sake) in China und einzelnen Ländern Südamerikas, der Kongrikrebs der Bauchhaut und des Oberschenkels in Habesch-Pamir, Brandwunden *(Braun, Durand)*, Zungengeschwüre infolge cariöser oder spitzer Zähne *(Thoma)*, Phimose, Nieren-, Blasen-, Gallensteine, Pfeifenraucherkrebs der Lippe, Krebs der Betelkauer auf Ceylon und in Indien,Naphtalinkrebs der Harnblase.

3. Infolge chronischer Ekzeme und anderer chronischer Entzündungsreize: Pachydermien *(Küttner, Klebs)*, Unna'sche Seemannshaut, Alters- oder Schmutzseborrhoe, Xeroderma pigmentosum, Mastitis chronica interstitialis sive cystica (Paget'sche Erkrankung der Mamille), Leukoplakien, Lupus tuberkulosus, Syphilis *(Esmarch)*, Narben, Exostosen, Warzen *(Virchow)*, Arsenikkrebs, *(Hutchinson, Bucher)*, chronische Fisteln, chronische Geschwüre (Ulcus cruris, Malum perforans pedis), chronische Psoriasis, Kraurosis, chronische Endometritis und Salpingitis, Polypen, Naevus, Harnblasenkrebs der Bilharzia-Larve in Ägypten.

Nach *Virchow* wirkt sich die lokale Irritation da am ausgiebigsten aus, wo zugleich die günstigsten örtlichen Verhältnisse für die Reizeinwirkung bestehen oder wo die Reizung sich am häufigsten wiederholt (Körperostien, physiologische Engen). „Ist der Reiz gering, so wird es eben auch nur die einfacheren Folgen der Reizung geben, wie wir sie unter dem Namen Entzündung, chronische Entzündung, Hypertrophie, Hyperplasie

bezeichnen. Erst bei einer besonderen Gestaltung und Energie des Reizes wird es dahin kommen, daß spezifische Formen entstehen." (Virchow.) Orth bemerkt zu diesem Kapitel, daß für die Feststellung der kausalen Genese der Krebse von allergrößter Bedeutung sei, daß an Stellen, wo Krebse sich bilden, bereits morphologische Veränderungen vorausgegangen sind. Der Krebs entsteht nicht sozusagen aus heiler Haut, sondern stellt gewissermaßen das Endstadium einer längeren oder kürzeren Reihe pathologischer Vorgänge dar.

Zur Entscheidung der Frage, inwieweit die chronische Gastritis mit der Entstehung des Magencarcinoms in Verbindung zu bringen ist, sind klinische Beobachtungen vorläufig noch wenig geeignet. Aufschluß können hier lediglich anatomisch geklärte formalgenetische Beziehungen chronisch entzündlicher Veränderungen der Magenschleimhaut zur Carcinomentstehung geben. Aus diesem Grunde beschränken sich die folgenden Ausführungen im wesentlichen auf pathologisch-anatomische Untersuchungen.

Faßt man das außerordentlich vielseitige Bild pathologischer Veränderungen an der chronisch-entzündlichen Magenschleimhaut zusammen, so sind hier zwei Momente am eindrucksvollsten: 1. die starke proliferative Tendenz und 2. der Reichtum an Regenerationsprodukten, die sowohl morphologisch als auch biologisch und funktionell von der Norm abweichen.

Nach den vorerwähnten Befunden ist es sehr wahrscheinlich, daß sämtliche Veränderungen im Epithelaufbau auf die Tätigkeit der Proliferationszentren zurückzuführen sind. Infolge chronischer Alteration und Untergang von Epithelien kommt es hier zu einer überstürzten Regeneration, wobei dann die Differenzierungsrichtung der indifferenten Epithelien eine Beeinflussung erfahren dürfte. Aus dem Formenreichtum der gebildeten Zellen geht eine gesteigerte Variationsmöglichkeit in der Ausdifferenzierung der indifferenten Zellen hervor. Ebenso ist das proliferative Moment eine Folge gesteigerter regenerativer Tätigkeit dieser Wachstumszentren und gleichzeitig auf von diesen ausgehende nicht völlig ausdifferenzierte Zellen (man könnte sich denken, infolge Zeitmangel oder mangelnder Steuerung) zurückzuführen, die sich mit dieser geringen Ausdifferenzierung eine gesteigerte Teilungsfähigkeit bewahrt haben. Entsprechend dem Grad der Differenzierung verliert die einzelne

Zelle immer mehr ihre Selbständigkeit und wird zu einem abhängigen Teil der übergeordneten Lebenseinheit." (Gesetz der physiologischen Integration von *H. Spencer.*) Hiermit erklärt sich die Unabhängigkeit dieser Zellen, wie sie in heterotopen Wucherungen und hyperplastischen Schleimhauterhebungen zum Ausdruck kommt. Hiermit findet sich auch die Erklärung für das im folgenden noch näher zu beschreibende Zustandekommen polypöser und adenomatöser Wucherungen.

Über die formale Genese der Polypen und Adenome des Magen-Darmkanals sagt *Versé*: „Die Mucosa wird hypertrophisch und dadurch in gewissem Sinne zu groß. Infolgedessen legt sie sich in Falten, deren Kämme dann stärker den auf die Schleimhaut einwirkenden Reizen ausgesetzt sind, so daß dort eine mächtige Proliferation einsetzt, die schließlich einen polypösen Vorsprung erzeugt. Ihr Auftreten wird einmal von der Dauer und der Intensität der entzündlichen Erscheinungen, dann aber auch von der Disposition des einzelnen Individuums abhängen." Genau den gleichen Entstehungsmodus beschreibt *Hauser*. Von *Versé, Konjetzny* u. a. sind Fälle beschrieben (und zum Teil im folgenden wiedergegeben), bei denen im Magen von kleinen warzigen Schleimhauthyperplasien bei bestehendem Etat mamelonné bis zu ausgesprochener Polypen- und Adenombildung alle Übergänge zu finden waren. Einen weiteren Hinweis auf die entzündliche Genese der adenomatösen Wucherungen bieten gleichzeitig bestehende chronisch-entzündliche Veränderungen in ihrer Umgebung. Diese immer als sekundär entstanden aufzufassen, liegt in vielen Fällen kein Grund vor. Es gehen der Bildung von Adenomen vielmehr häufig primäre Schleimhautveränderungen voraus, wie sie bei chronischen Entzündungsprozessen gefunden werden. Hauser schreibt hierzu: „Die primären Veränderungen der Darmschleimhaut zu adenomatösen Schleimhautwucherungen betreffen ausschließlich das Epithel. Der Epithelbelag ist im ganzen oder nur teilweise verändert. Die Kerne sind größer, chromatinreicher, das Plasma dichter und dunkler. Die Schleimproduktion hört auf, anfangs finden sich noch kleine Schleimtröpfchen in den Zellen. Am Schleimhautbindegewebe fehlen jegliche Veränderungen, dagegen findet sich in der Regel an der Basis ein Lymphfollikel, die Mucosa fast ganz durchsetzend. Erst später kommt es unter Wucherung des Epithels zur Verlängerung der Drüsen. Daneben werden Formveränderungen, Sprossenbildung und cystische Er-

weiterung beobachtet. Es schließt sich an eine Drüsenneubildung, Vermehrung durch Einsenkung des Oberflächenepithels, eine Verlängerung der Drüsenschläuche. Es gibt also eine primäre, zur Geschwulstbildung führende Epithelerkrankung, welche darauf beruht, daß ursprünglich normales Epithel ohne vorherige Verlagerung (*Ribbert*) desselben in das Bindegewebe sich direkt in Geschwulstepithel umwandelt. Es bedeutet dies, daß eine neue, dem normalen Epithel überlegene Zellrasse mit den Eigenschaften echter Geschwulstzellen entstanden ist."

*Hansemann, Versé* und *Hauser* stimmen darin überein, daß eine Entdifferenzierung der Zellen in ein ontogenetisch früheres Stadium nicht ausreicht, geschwulstmäßiges Wachstum zu erklären. Die Zellen müssen vielmehr eine Entartung oder Anaplasie (*v. Hansemann*) durchmachen. Diese entarteten (im Sinne *Marchands*: aus der Art geschlagen) Zellen zeigen morphologische und tinktorielle Veränderungen. Ihre erhöhte Wachstumstendenz ist deutlich an zahlreichen Mitosen zu erkennen. Sie bilden die Mutterzellen, aus denen die Polypen und Adenome des Magen-Darmtractus hervorgehen. Die Grenzen dieser „neuen Zellrasse" werden teils kontinuierlich, teils scharf abgesetzt gefunden. Während hier die Entstehung des entarteten Epithels zu beobachten ist, liegen dort die Folgen geänderter biologischer Eigenschaften vor, indem das gesunde Epithel durch entartetes vernichtet und ersetzt wird.

Zusammenfassend geht wohl einwandfrei aus den Untersuchungen *Versés* und *Hausers* hervor, daß sich die Entwicklung der Adenome und Polypen des Magendarmtractus an chronisch entzündliche Zustände der Schleimhaut anschließt. Die chronisch-gastritische Grundlage der Magenadenome wurde weiterhin durch die Untersuchungen von *Israel, Skliffosowsky, Kaufmann, Ménétrier, Konjetzny* u. a. bestätigt. Auch tierexperimentelle Untersuchungen weisen darauf hin, daß diese gutartigen Geschwülste infolge chronischer Reize entstehen. So erzeugte *Fibiger* durch Spiropteraverfütterung papilläre Magentumoren bei Ratten. Fließende Übergänge von einfach hyperplastischen Schleimhautwucherungen zu Polypen und Adenomen, sowie die formale Genese dieser Geschwülste, die auf dem Wege einer überstürzten und pathologischen Regeneration entstehen, sprechen eindeutig für eine chronisch-entzündliche Grundlage.

Daß an dem Zustandekommen dieser gutartigen Schleimhauttumoren noch andere Faktoren, wie lokale und allgemeine Disposition beteiligt sind, ist wohl zumindest in vielen Fällen anzunehmen. Dies setzt jedoch keineswegs die Bedeutung einer chronischen Entzündung herab, da diese in den meisten, wenn nicht in allen Fällen eine „Conditio sine qua non" bei der Entstehung dieser Tumoren bildet.

Bevor jedoch nun im folgenden auf die histogenetischen Beziehungen des Magenkarzinoms zur chronischen Gastritis eingegangen wird, soll die Bedeutung allgemeiner Gesichtspunkte und klinischer Erfahrungen für die in Frage stehenden Beziehungen erörtert werden.

In den letzten Jahren wurde wiederholt darauf hingewiesen, daß eine fehlerhafte Ernährungshygiene die Entstehung des Magenkrebses begünstigen kann. So führte *W. Kramer* auf dem Londoner internationalen Krebskongreß 1934 aus: „Gerade das Studium des Magenkrebses kann manchen Aufschluß über die Möglichkeiten geben, durch Vermeidung äußerer schädlicher Einwirkungen zur Verhinderung des Krebses beizutragen. So zeigen Untersuchungen in England, daß die oberen Verdauungswege einschließlich des Magens in den sozial tiefer stehenden Klassen — im Gegensatz zu der wirtschaftlich besser gestellten Bevölkerung — Bedingungen ausgesetzt sind, die häufig zu Krebs führen, ein Beweis, daß diese Organkrebse vermeidbar sind. Nicht unwahrscheinlicherweise handelt es sich um eine fehlerhafte Ernährungshygiene, die durch eingehende Studien klargelegt werden könnte."

Schon früher hatte man Ernährungsschäden eine Rolle bei der Entstehung des Magenkarzinoms zugesprochen. Daß hier in vielen Fällen der Genuß heißer Speisen und Getränke verantwortlich zu machen ist, dafür liegt ein positiver Beweis vor in der Beobachtung des „Heiße-Reiskrebses" in China und Teilen Südamerikas.

*Matzen* kam auf Grund umfangreicher Krebsstatistiken in Bayern zu dem Schluß, daß, je besser die soziale Lage und je bekömmlicher und leichter infolgedessen die Kost, desto geringer die Zahl an Magenkrebsen; je schlechter die soziale Lage und je schwerer und einförmiger die Kost, desto größer die Zahl der Krebse. Weiterhin scheint ihm der Alkoholmißbrauch irgendeinen Einfluß auf die Krebsentwicklung zu haben. Nach

*Kolb, Payne* und *Tathan* erhöht der Trinker für sich die Gefahr, an Krebs zu erkranken, zumindest auf das 1½fache.

*H. Stahr* äußert sich hierzu, indem er den Reisschnaps-(Sake-)Krebs anführt: „Für den Alkohol als Reizfaktor sprechen auch die Statistiken eine laute Sprache, die beim Krebs der Speiseröhre und des Magens den Mann gegenüber der Frau soweit voranstellen." Eine weitere Ursache, die in bezug auf die Differenz der Häufigkeit des Auftretens von Magenkrebs bei den beiden Geschlechtern in Betracht zu ziehen ist, ist der Tabak, der in Form von Sud und Staub schädigend auf die Magenschleimhaut einwirken kann. Hierfür verantwortlich macht Roffo, Buenos-Aires, folgende Statistik:

| | | | | |
|---|---|---|---|---|
| Lippenkrebs : | Männer: | 92,4%; | Frauen: | 7,6%. |
| Zungenkrebs: | „ | 91,0%; | „ | 9,0%. |
| Magenkrebs : | „ | 57,6%; | „ | 42,4%. |

Andererseits finden sich wieder völlig entgegengesetzte Anschauungen. So sagt *Konjetzny*: „. . . daß die Alkoholisten mit ihren chronisch entzündlichen Gastritiden nicht zum Magenkrebs neigen, eher umgekehrt." Desgleichen teilt *Fenwick* mit, daß bei Alkoholisten mit chronischer Gastritis und Lebercirrhosis Magenkrebs außerordentlich selten sei. Der Bericht der British Medical Association über die Krebsätiologie stellte fest, daß der Alkoholismus, wenn irgend etwas, antagonistisch auf die Krebsentwicklung wirke.

Der gleiche Widerspruch, wie bei der Beurteilung der Wirkung des Alkohols findet sich in bezug auf den Genuß von Gemüse und Fleisch. *Hendley* stellte in Heypore 61 unter 102 Magenkrebskranken fest, die strenge Vegetarier waren. Auf der anderen Seite wird der Fleischgenuß angeschuldigt. Im allgemeinen läßt sich zu dem Kapitel „Magenkrebs und Ernährung" sagen, daß wir bisher nicht in der Lage sind, die schädigend wirkenden Stoffe als solche zu bestimmen. Wie aus dem folgenden hervorgeht, stellen diese wahrscheinlich auch nur eine mittelbare Ursache zur Karzinomentstehung dar, indem sie zunächst den Anlaß zu chronischen Schleimhautentzündungen bieten.

Auf die Bedeutung des vorliegenden Themas weist besonders die Tatsache hin, daß das Magenkarzinom unter allen bösartigen Tumoren des menschlichen Körpers an erster Stelle steht.

Bedenkt man die Schwierigkeiten, die sich bei der Lösung der in Frage stehenden Beziehungen ergeben — indem nur Zufallsbefunde kleinster und beginnender Karzinome eventuell einen Rückschluß auf die Art und Ursache der Entstehung zulassen — so dürfte wohl auch ein kleinster Beitrag, wie die vorliegende Arbeit, seinen Zweck erfüllen.

Die klinische Entscheidung der Frage nach den karzinomgenetischen Beziehungen chronischer Gastritiden stößt auf mannigfache Schwierigkeiten. Sämtliche Statistiken, die sich mit der Häufigkeit des Zusammentreffens langer Magenanamnesen mit später entstehenden Karzinomen befassen, sind mit größter Vorsicht zu verwerten. Dies einmal deswegen, weil der wohl weitaus größte Teil Gastritiskranker keine ärztliche Hilfe in Anspruch nimmt und der Statistiker somit häufig auf die meist ungenauen Angaben des Patienten über eine jahrelang zurückgreifende Anamnese angewiesen ist. Hinzu kommt, daß bestimmte Formen der chronischen Gastritis völlig symptomenlos verlaufen können.

Bei der Häufigkeit sowohl der Magenkarzinome als auch der chronischen Gastritiden ist weiterhin die gesteigerte Möglichkeit des zufälligen Zusammentreffens dieser beiden Erkrankungen als wesentliche Ursache statistischer Fehlerquellen in Betracht zu ziehen. Die Schwierigkeiten, die bei der Stellung der Diagnose: „chronische Gastritis" auftreten können, sind allgemein bekannt und bieten also solche die Möglichkeit einer Fehlerquelle. *Boas* fand 1900 bei 22,5% der Magenkarzinomfälle vorausgegangene dyspeptische Beschwerden. Seine Untersuchungen erstreckten sich auf 110 Magenkarzinomfälle. Einzelfälle, bei denen ein Karzinom auf dem Boden einer Achylie entstand, wurden von *Leube, Ménétrier, Hayem, Mathieu, Häberlin* u. a. beschrieben. Achylie mit Gastritis atrophicans in der Anamnese Karzinomkranker fanden *Alexander, Boas, Kuttner* und *Cohnheim*. *Alexander* beschreibt Fälle, in denen der Beginn der gastritischen Beschwerden 10 Jahre und länger zurücklag. *Salzmann* fand unter 54 beschriebenen Fällen 29%, bei denen die Dauer der Magenbeschwerden 3 Jahre überstieg. *Anschütz* kommt auf Grund der Beobachtung von 22% Magenanamnesen unter 461 sicheren Magen-Karzinomfällen und der Häufigkeit des HCl-Mangels im karzinomatösen Magen zu dem Schluß, daß eine beträchtliche Zahl von Karzinomen sich auf dem Bo-

den bereits kranker, chronisch-entzündlicher Magenschleimhaut zu entwickeln scheint; hierbei betont er andererseits, daß der Zusammenhang nur selten klinisch bewiesen ist. *Leube* geht sogar soweit, die Behauptung aufzustellen, daß man alle Veranlassung hat, ein Magenkarzinom anzunehmen, wenn die fragliche Magenkrankheit einen Menschen betrifft, der jahrzehntelang einen guten Magen hatte und alles vertrug.

Von der weiteren Entwicklung der Gastroskopie dürften hier zweifellos wesentliche Aufschlüsse zu erwarten sein.

Nach den bereits erwähnten Schwierigkeiten, die Beziehungen des Magenkarzinoms zur chronischen Gastritis vom klinischen Standpunkt zu erklären, blieb der Weg des pathologisch-anatomischen Studiums. Hier erwies sich die Verwendung von Sektionsmaterial zufolge der erheblichen postmortalen Veränderungen an der Magenschleimhaut als wenig geeignet. Erst nachdem man resezierte und lebenswarm fixierte Magenabschnitte untersuchte, wurden eindeutige Ergebnisse erzielt.

Es ist allgemein bekannt, daß beim Magenkarzinom die Autopsie häufig chronisch-gastritische Veränderungen ergibt. Über die Häufigkeit dieser Befunde im Karzinommagen lagen schon früher zahlreiche statistische Angaben vor. Aber erst *Salzmann* und *Konjetzny* konnten nachweisen, daß im Karzinommagen zu 100% eine chronische Gastritis besteht.

Die Frage, ob die Karzinomgastritis primärer Natur oder aber stets als eine Folge des Karzinoms anzusprechen ist, hat zu einem Streit geführt, der zwischen *Ribbert* und seiner Schule, besonders auch *Borrmann*, einerseits und *Hauser, Versé, Lubarsch, Petersen, Tsunoda, Salzmann, Konjetzny, Lohmer* u. a. andererseits ausgetragen wurde und heute wohl als eindeutig entschieden angesehen werden kann. Von *Ribbert* und *Borrmann* werden besonders die chemische Einwirkung der Zerfallsprodukte des Tumors und der heterolytischen Fermente der Karzinomzellen sowie Stagnation des Mageninhaltes als Ursachen dieser gastritischen Schleimhautveränderungen im Karzinommagen angeführt und diese als eine Folgeerscheinung des Karzinoms angesprochen. Wenn *Borrmann* erwähnt, daß er bei sehr kleinen Karzinomen fast nie eine erhebliche Gastritis gesehen habe, so stehen demgegenüber die Befunde von *Versé, Hauser, Ménétrier, Tsunoda, Mauler, Bindemann, Chosrojeff, Konjetzny* und anderen. Diese konnten als Hauptargument für die primäre Natur der

Karzinomgastritis kleine sogenannte „beginnende" Karzinome beschreiben, bei denen sich gleichzeitig eine mehr oder weniger hochgradige atrophische oder atrophisch-hyperplastische Gastritis und deren Folgeerscheinungen vorfanden. Daß eine primär bestehende Gastritis durch ein Karzinom eine Steigerung erfahren kann, wird von keiner Seite bestritten. *W. Löhr* macht hierfür in erster Linie die bei allen Magenkarzinomen im Magen vorhandene Dickdarmflora verantwortlich. Zu erwähnen ist noch, daß *Salzmann* einige Fälle beschreibt, bei denen die gastritischen Veränderungen nicht, wie man bei sekundärer Entstehung wohl annehmen müßte, in der nächsten Umgebung des Karzinoms, sondern in einiger Entfernung von diesem am stärksten waren.

Nach den vorliegenden pathologisch-anatomischen Befunden sind es im Magen zwei chronisch entzündliche Zustände, die zur Karzinomentwicklung überleiten können:

1. Die chronische Gastritis mit ihren Folgeerscheinungen.
2. Das chronische Ulcus ventriculi.

Bei der chronischen Gastritis ergaben die Untersuchungen besonders von *Versé* und *Konjetzny*, daß die auf Grund der Gastritis entstandenen glandulären Hyperplasien und Polyadenome Beziehungen zur Entstehung des Magenkarzinoms haben.

Es ist längst bekannt, daß an sich gutartige Schleimhauttumoren mancher Organe krebsig entarten können. So berichtet *Orth* über karzinomatöse Entartung von Papillomen der Harnblase und des Uterus. *Nitze* veröffentlichte die Befunde über 75 Blasenpapillome, bei denen er in 20 Fällen karzinomatöse Umwandlung feststellte. *Matsuoka* fand gleichfalls zwei Fälle maligne entarteter Harnblasenpapillome. Daneben besteht eine Fülle von Einzelberichten über karzinomatös entartete Papillome der Harnblase und des Uterus. Auch tierexperimentelle Untersuchungen stellten fest, daß in einigen Fällen der Krebs auf dem Umweg über zunächst gutartige Wucherungen entsteht. Diesen Entstehungsmodus beschreibt *Deelmann* in einer Arbeit über die Histogenese des Teerkrebses in der äußeren Haut von Mäusen.

Größere Bedeutung kommt im Hinblick auf das vorliegende Thema den Befunden krebsig umgewandelter Polypen der Darmschleimhaut zu in Anbetracht der nahen ontogenetischen

Verwandtschaft des Darmepithels mit dem des Magens. Hierüber liegen Arbeiten vor von *Versé, Hauser, Schmieden* und *Westhues, Staemmler, Riger, Tonnesen, Rotter, Dukes, Raukin, Lockhardt-Nummery* u. a., die sämtlich eine primäre krebsige Umwandlung des Polypenepithels in krebsiges Epithel beschrieben. Auch mir ist es möglich, an dieser Stelle einen Fall eines sogenannten „beginnenden" Karzinoms auf der Spitze eines Rectumpolypen mitzuteilen. Das Material wurde mir freundlicherweise von Herrn Professor *Versé* zur Verfügung gestellt und entstammt einem Sektionsfall des Pathologischen Instituts der Universität Marburg.

**Fall 1:** L. Nr. 72/35

M. P. Alter: 78 Jahre.

Seit 6 Wochen beginnende und fortschreitende Gangraen am rechten Fuß und Unterschenkel.

Am 3. 2. 35 Aufnahme in die Chirurgische Universitätsklinik Marburg.

Vorgeschlagene Operation wird von der Patientin verweigert.

Am 11. 2. 35 Exitus letalis.

Sektion am 12. 2. 35 ergibt folgende anatomische Hauptdiagnose: Endocarditis ulcerosa gravis valvulae Tricuspidalis, levis valvulae mitralis et aortae; Thrombosis embolica arteriae cruralis dextra. Gangraena pedis et cruris dextri.

An der Vorderwand des Rectums findet sich 2,5 cm oberhalb des Analringes eine breitbasig aufsitzende zum Darm quergestellte polypöse Wucherung mit unregelmäßig gehöckerter, blumenkohlartiger und stellenweise mäßig geröteter Oberfläche, die etwa 1,5 cm hoch, 1 cm breit und 3 cm lang ist. Der kammartige Polyp ist gut beweglich. Die Darmwand in der Umgebung erscheint unverändert.

Mikroskopischer Befund: (siehe Fig. 1)

Der Schnitt trifft den langgestreckten Polypen quer zur Längsachse. Dieser weist einen aus der Submucosa sich fortsetzenden lockeren bindegewebigen Grundstock auf. Von beiden Seiten zieht die Muscularis mucosae mit in den Grundstock ein. Dieser verzweigt sich in Haupt- und Nebenäste, an deren Bildung im wesentlichen die Muscularis mucosae betei-

ligt ist. Von diesen nehmen die langen kryptenförmigen Drüsenschläuche ihren Anfang. Das zwischen diesen liegende Bindegewebe sowie die Muscularis mucosae und ihre zahlreichen Ausläufer zeigen eine hochgradige kleinzellige Infiltration. Die Drüsenschläuche weisen häufig ein erweitertes Lumen auf; sie sind unregelmäßig geschlängelt und mit stark schleimproduzierenden Becherzellen ausgekleidet. Während diese auf der oralwärts gelegenen Seite des Polypen nach der Kuppe hin zunehmend ihren Charakter verändern, sind auf der analwärts gerichteten und in gleicher Richtung umgebogenen Seite diese Veränderungen in weit geringerem Maße vorhanden. Diese Veränderungen bestehen nun darin, daß die in ihrem größeren Oberteil hell-glasig aussehenden Becherzellen mehr und mehr durch ein indifferentes Epithel ersetzt werden, dessen Zellen bei Hämatoxilin-Eosin-Färbung ein rosa gefärbtes Protoplasma und einen langen, stabförmigen, dunkel tingierten Kern aufweisen. Im oberen Teil dieser Zellen ist entweder eine nur kleine aufgehellte und schleimhaltige Zone zu finden, oder aber, sie haben die Schleimproduktion völlig eingestellt und zeigen ein homogen gefärbtes Protoplasma. An manchen Stellen kann man alle fließenden Übergänge zu den letztbeschriebenen indifferenten Zylinderzellen wahrnehmen (Fig. 2), während andererorts scharfe Grenzen vorhanden sind. Dieses indifferente Epithel zeigt verschiedentlich bereits Mehrschichtung. Im weiteren Verlauf weisen diese Drüsenschläuche eine immer stärker werdende Unordnung, dichotomische Verzweigungen, Schlängelung, unregelmäßige Erweiterungen auf und schließlich kommen auch cystische Räume vor, die teilweise an der Basis mit indifferentem Epithel, oben aber mit Becherzellen ausgekleidet sind und Schleim enthalten. Weiter nach der Kuppe des Polypen hin treten völlig regellos angeordnete Epithelschläuche auf mit vereinzelten Erweiterungen in der Tiefe; die polymorphen Epithelien zeigen eine ungeordnete Vielschichtung. Die Kerne sind heller gefärbt, polymorph blasig aufgetrieben und enthalten stets mehrere Kernkörperchen. Hier und da finden sich Mitosen. Neben zumeist vorkommenden scharfen Grenzen zwischen den indifferenten Zellen und den polymorphen finden sich an einigen Stellen kontinuierliche Übergänge, in denen die stabförmigen Kerne allmählich die oben geschilderte polymorphe Form annehmen (Fig. 2). An anderen Stellen grenzen die vielschichtigen polymorphen Epithelien scharf

an normales Epithel, dessen Zellen sie vor sich zusammenschieben. Auch ein direktes Abheben der normalen oder annähernd normalen Epithelschicht durch vorwucherndes und sich unterschiebendes atypisches Epithel kann man an einzelnen Stellen wahrnehmen. Dieses Epithel, das als krebsig anzusprechen keine Bedenken vorliegen, drängt in zu dichten Komplexen zusammengelagerten Schläuchen nebst ihren Verzweigungen gegen den bindegewebigen Grundstock vor, ohne jedoch in diesen einzudringen. Man hat an diesen Stellen den Eindruck, daß ein solches Einwuchern in den Grundstock des Polypen kurz bevorsteht. Zu einem Eindringen in die im interstitiellen Gewebe liegenden Muskelfaserzüge ist es bereits mancherorts gekommen. Dort, wo in der Tiefe einige Schläuche stärker erweitert sind, bilden den Inhalt abgestorbene und abgestoßene Zelleiber, beziehungsweise ein körniger Detritus . . . Diese Erweiterungen sind offenbar darauf zurückzuführen, daß die Schläuche sich in ihrem oberen Anteil gegenseitig zusammenpressen — infolge Raummangels — und es somit zum Untergang der betroffenen Epithelien kommt. Epikrise: Der vorliegende Fall zeigt einwandfrei eine krebsige Entartung einer primär vorhandenen polypösen Schleimhautwucherung. Interessant ist, daß diese krebsige Entartung sich an der Stelle des Polypen vorfindet, die naturgemäß dem chronisch-mechanischen Reiz der durchpassierenden Faeces am stärksten ausgesetzt ist: an der oralwärts gelegenen Seite der Polypenkuppe. Es spricht dies in hohem Maße für die Bedeutung des chronischen Reizes bei der Entstehung dieses beginnenden Rectumkarzinoms, der stärkere entzündliche Reaktion und damit stärkere regenerative Proliferation nach sich zog.

Fließende Übergänge zwischen indifferentem und krebsigem Epithel, wie sie hier vorgefunden wurden, weisen auf eine „primäre Epithelumwandlung" im Sinne *Hauser* hin.

Diese Übergänge als eine Folge der vordringenden Geschwulstzellen anzusprechen liegt kein Grund vor, da sich ja, wie beschrieben, an anderen Stellen scharfe Grenzen zu normalen oder annähernd normalen Becherzellen vorfinden.

Die ganze Umwandlung ist offenbar die Folge der dauernd beanspruchten Regenerationsleistung seitens der von den mechanischen Irritationen am stärksten betroffenen Epithelien an der Polypenkuppe.

Die meisten prozentualen Berechnungen der Häufigkeit krebsiger Umwandlung von Polypen des Magen-Darmtractus ergeben etwa 50%. Darüber, wie oft hier die Karzinome aus Polypen oder Adenomen hervorgegangen sind, sind verständlicherweise keine prozentualen Angaben vorhanden, da ja die meisten zur Autopsie gelangenden Karzinome eine Größe erreicht haben, die über ihren Ausgangsort keine sicheren Angaben mehr zuläßt. Die Zusammenhänge der Karzinomentstehung mit primären Schleimhautveränderungen und regenerativ-proliferativen Schleimhautwucherungen sind vielmehr nur an kleinsten, beginnenden Karzinomen zu studieren.

Die Ansicht, daß die Karzinome des Magens auf dem Wege über adenomatöse und polypöse Wucherungen auf der Basis einer chronischen Gastritis entständen, wurde schon von *Nauwerck* vertreten. Den Nachweis hierfür lieferten die Fälle kleinster und beginnender Magenkarzinome, wie sie von *Hauser, Versé, Israel, Bindemann, Ménétrier, Mauler, Chosrojeff, Matsuoka, Konjetzny, Benedikt* und *Allen, Kawakani* u. a. mitgeteilt wurden.

In all diesen Fällen war die Entwicklung des Karzinoms auf der Basis adenomatöser oder polypöser Schleimhautwucherungen als Folgeerscheinung einer chronischen Gastritis einwandfrei nachzuweisen.

Der Zufall ließ mich eine kleine polypöse Wucherung finden, auf der derartige regenerative und, wie aus dem oben Angeführten hervorgeht, als vorkrebsig anzusehende Epithelveränderungen vorhanden waren.

**Fall 2.** Krbl. No. 705/35
G. F. 34 Jahre.
Mühlenbauer.

Anamnese: 1910 Operation wegen linksseitigem Leistenbruch, 1918 wegen rechtsseitigem Leistenbruch und Hodenbruch. Sonst stets gesund gewesen.

Seit 1930 Magenbeschwerden. Damals sehr viel Sodbrennen und Druckgefühl in der Magengegend, 1—2 Stunden nach dem Essen. 1930 wurde Krebs festgestellt, was Pat. jedoch nicht glaubte. In Chikago 1931 wurde ein Magengeschwür diagnostiziert; Apfelkur. 1934 in der Medizinischen Klinik Gießen. Nach einer dort durchgemachten Ulcuskur fühlte sich F. sehr wohl.

Am 23. 5. 35 Aufnahme in die Medizinische Universitätsklinik Marburg, da die alten Beschwerden sich in verstärktem Maße wieder eingestellt haben. Röntgenbefund: Verwaschenes Schleimhautfaltenrelief. An der kleinen Curvatur an der Umbiegungsstelle mehr an der Hinterwand ganz kleine Ulcusnische, die stark druckempfindlich ist. Passage frei. Serienaufnahmen zeigen an der oben beschriebenen Stelle eine kleine konisch zulaufende zugespitzte Ulcusnische. Überweisung in die Chirurgische Universitätsklinik Marburg zwecks Operation.

Am 13. 6. 1935 wird Pat. hier mit folgenden Beschwerden aufgenommen: Zwei Stunden nach dem Essen Druckgefühl und Schmerzen in der Magengegend. Der Stuhlgang ist unregelmäßig.

Allgemeinbefund: Mittelgroßer Mann in gutem Ernährungs- und Kräftezustand. Haut und sichtbare Schleimhäute gut durchblutet. Innere Organe o. B. Zentralnervensystem o. B. Lokalbefund: Bei Palpation Druckschmerz unterhalb des Schwertfortsatzes. Der Leib ist weich, keine pathologischen Resistenzen. Zunge nicht belegt. Beiderseits Narben nach Leistenbruchoperation.

Am 17. 6. 1935 Operation. *Dr. Baumann.*

Bei der Operation findet sich an der kleinen Curvatur am Übergang vom Antrum zum Pylorus eine dreimarkstückgroße verdickte Stelle, in deren Mitte man einen kleinen Defekt fühlt. Resektion nach Billroth II. Bei der Resektion fällt etwas mehr als das Antrum einschließlich des Pylorus fort.

Der glatte Heilungsverlauf wird nur kurz durch eine einige Tage nach der Operation sich einstellende lobäre Pneumonie im rechten Unterlappen aufgehalten.

Der Pat. kann am 1. 7. 1935 völlig beschwerdefrei und in gutem Allgemeinzustand zur Nachbehandlung in die medizinische Klinik verlegt werden, woselbst er bald darauf entlassen wurde.

Präparat: Die Schleimhaut des resezierten Magenabschnittes ist mit einer Schicht zähen Schleimes bedeckt und in der Umgebung des Ulcus nach dem Pylorus hin zunehmend gerötet. Hier findet sich ein hochgradiger Etat mamelonné, der stellenweise bis zur Ausbildung kleiner warzenförmiger Schleimhauterhebungen gesteigert ist. An der kleinen Curvatur

findet sich am Übergang vom Pylorus- zum Antrumteil ein etwa dreimarkstückgroßer strahliger Schleimhautbezirk, in dessen Bereich die Magenwand abnorm dick und derb ist; in der Mitte findet sich ein etwa erbsengroßer Ulcuskrater mit scharfen Rändern. Die von dem Ulcus nach allen Seiten ausstrahlenden Schleimhautfalten treten stark hervor.

Einige Zentimeter vom Ulcus entfernt wird ein Schleimhautstreifen herausgeschnitten, wobei eine etwa erbsengroße warzige Schleimhauterhebung mitgetroffen wird. Dieser wurde in Schnittserien zerlegt und ergab folgenden mikroskopischen Befund:

Die Muscularis mucosae ist mäßig verdickt und weist eine diffuse Rundzellinfiltration auf, die sich stellenweise zu streifigen Infilitraten verdichtet. Von der Muscularis mucosae dringen teils dickere, teils dünnere Faserbündel in die spezifische Drüsenschicht ein und reichen zumeist, sich allmählich aufsplitternd, bis an die Grenze zwischen Drüsen- und Grübchenschicht.

Das interstitielle Gewebe ist erheblich vermehrt, besonders nach dem Pylorus hin. Es weist eine hochgradige und im allgemeinen ziemlich gleichmäßige kleinzellige Infiltration auf. Auffallend ist der Reichtum an zum Teil erweiterten Kapillaren. An zahlreichen Stellen finden sich kleine Blutextravasate. An der Basis der Schleimhaut sitzen in fast regelmäßigen und engen Abständen zahlreiche Lymphfollikel, die, wie sich in der Schnittserie zeigt, in einigen Fällen die Schleimhautoberfläche erreichen.

Die Magengrübchen sind auf Kosten einer erheblich reduzierten spezifischen Drüsenschicht verlängert und reichen in einigen Schleimhautfurchen bis an die Muscularis mucosae heran.

Das Deckepithel ist zumeist gut erhalten, doch zeigen andere Stellen ein Desquamation ganzer Epithelzüge. Die Deckepithelzellen zeigen meist die typische Form mit protoplasmatischem, kernhaltigen Unterteil und hellem Oberende. Zwischendurch finden sich jedoch, besonders nach dem Pylorus hin, indifferente Epithelien, die durch die Unregelmäßigkeit in der Anordnung der Zellen sowie stellenweise durch Mehrschichtung auffallen. Diese Zellen lassen ein schleimhaltiges Oberende völlig vermissen, das Plasma ist gleichmäßig und stärker tingiert und die langen dunklen Kerne stehen mehr zentral. Die Form der

Zellen ist stets hochzylindrisch. Scharfe Grenzen dieser Epithelart gegen die normalen Deckepithelien kommen ebenso vor, wie kontinuierliche Übergänge.

Die Grübchen sind zum Teil recht erheblich erweitert. In ihrem Grunde zeigen sie ein Epithel, das dem oben beschriebenen indifferenten Epithel gleicht. Jedoch ist die Anordnung der Zellen zumeist einschichtig und regelmäßig. In einigen Grübchen geht dieses Epithel in ein mehr kubisches, flaches Epithel mit dicken runden Kernen über. Von beiden Zellarten zeigen sich nach dem Grübchenausgang zu allmähliche Übergänge zu typischem Oberflächenepithel, an anderen Stellen behalten die Zellen ihr Aussehen bei, um, wie oben beschrieben, ein indifferentes Deckepithel zu bilden.

Die spezifische Drüsenschicht nimmt nach dem Pylorus hin mehr und mehr ab, um dann an einigen Stellen fast völlig zu verschwinden. Die Drüsenschläuche sind häufig durch ein vermehrtes interstitielles Gewebe voneinander getrennt. Ihre Lumina sind nicht selten erweitert. Die auskleidenden Epithelien zeigen zumeist das typische Bild der Pylorusdrüsenzellen: kubische Form, helles, kleinwabiges Protoplasma, kleinen, blassen, rundlichen, basalstehenden Kern. Daneben finden sich jedoch auch andersartige Drüsenepithelien. Recht häufig kommen hier mit darmepithelähnlichen Becherzellen ausgekleidete Drüsenschläuche vor. Jeweils zu größeren oder kleineren Gruppen zusammenliegend bilden sie inselartige Komplexe, die sich scharf gegen das umgebende normale Parenchym absetzen. Neben solchen Drüsenschläuchen, in denen eine mit Kutikularsaum versehene Becherzelle neben der anderen liegt, finden sich solche, in denen diese Becherzellen vereinzelt in Drüsenschläuchen liegen, die ein kubisches bis zylindrisches indifferentes Epithel aufweisen. Häufig setzen sich die Becherzellen auf die Deckepithelzone fort. Zumeist reicht die Darmepithelauskleidung nicht bis zum Grund der Drüsenschicht hinab, in anderen Fällen geht sie jedoch bis zur Muscularis mucosae. Häufig fanden sich diese Darmepithelien neben oder über follikulären Rundzellenanhäufungen.

Stellenweise reichen mit kubischem bis zylindrischem indifferenten Epithel ausgekleidete Drüsenschläuche bis tief in die Drüsenschicht hinein. Diese zeigen fast stets erweiterte Lumina und häufig eine gewisse Regellosigkeit in der Anordnung. Die Pylorusdrüsenzellen sind hier völlig durch dieses Epithel ersetzt.

An einer Stelle fand sich ein unregelmäßig erweiterter Drüsenschlauch, der im Schnitt in ganzer Länge durch die spezifische Drüsenschicht getroffen ist (Fig. 3). Im oberen Teil besteht die Epithelauskleidung aus schmalen, abnorm hohen Zylinderzellen. Ein kleiner basaler Teil dieser Zellen ist dicht protoplasmatisch, färbt sich dunkel und enthält den längsovalen Kern. Der obere, drei- bis viermal so lange Teil der Zellen ist hell gefärbt und oben durch eine Membran abgeschlossen. Es bieten diese Zellen gewissermaßen das Bild bizarr verzerrter Deckepithelzellen. Im weiteren Verlaufe des Drüsenschlauches nach der Muscularis mucosae hin gehen diese Zellen dann auch allmählich in eine Form über, die der Deckepithelzelle völlig gleicht. Diese Übergänge gehen fließend weiter zum zylindrischen und schließlich niedrig-kubischen indifferenten Epithel, das an einigen Stellen in der Serie erste Ansätze zur Mehrschichtung zeigt. Nach dem Grunde des Drüsenschlauches zu leiten diese indifferenten Zellen dann allmählich zu normalen Pylorusdrüsenzellen über.

In der Schnittserie ist eine erbsengroße, breitbasig aufsitzende polypöse Schleimhautwucherung getroffen (Fig. 4). Der Grundstock wird von lockerem, gefäßreichem, submucösem Bindegewebe gebildet. Die Muscularis mucosae ist völlig erhalten und etwas verdickt und weist zahlreiche verstreute sowie streifig gehäufte Rundzellen auf. Die Mucosa ist stark hypertrophisch, die Zahl der spezifischen Drüsenzellen im Verhältnis sehr gering. Dafür sind die Drüsenschläuche zum großen Teil und oft bis an die Muscularis mucosae heran mit einem indifferenten Epithel ausgekleidet, das an einigen Stellen beginnende Mehrschichtung zeigt und papillenartig sich aufschichtend in das Drüsenlumen hineinragt. Die Lumina dieser dicht liegenden Drüsenschläuche sind zum weitaus größten Teil erweitert.

Auf einer Schnittserie, in der die Drüsenschläuche leicht schräge Ausschnitte zeigen, sieht man fast auf der Höhe des Polypen einen Komplex von Drüsenschläuchen, der, anscheinend eine follikuläre Rundzellanhäufung durchsetzend, in die Muscularis mucosae eingedrungen ist (Fig. 5). Hier kann man an einigen Schnitten der Serie seinen Verlauf in der Muscularis mucosae verfolgen, bis er in dieser sein Ende findet ohne völlig hindurchzubrechen. Der gesamte Komplex heterotoper Drüsen zeigt eine völlig abgeschlossene ovale Form. Das intersti-

tielle Gewebe ist offenbar mit vorgedrungen. Es ist vermehrt und weist eine stärkere Rundzellinfiltration auf als die darüberliegende Schleimhaut. Auffallend ist der Reichtum an eosinophilen Leukocyten. Das Epithel der Drüsenschläuche ist ein einschichtiges, indifferentes Zylinderepithel mit dunkel gefärbtem Protoplasma und längsovalen, sehr dunklen Kernen. Zwischen diesen Zellen finden sich vereinzelte Becherzellen mit Kutikularsaum und auch solche, die den Deckepithelzellen ähneln. Stellenweise zeigt das Epithel eine weniger geordnete Stellung der Zellen und Ansätze zur Mehrschichtung. Auffallend ist der Reichtum an Mitosen. Eine Membrana propria ist stets erhalten. Die Lumina sind normal weit.

Epikrise: Man hat an der letztbeschriebenen Stelle, unterstützt durch den Befund zahlreicher Mitosen den Eindruck, daß es sich um ein primäres Eindringen der Drüsenschläuche in die Muscularis mucosae handelt. Dies war jedoch wahrscheinlich erst möglich infolge der Gewebsauflockerung und des geringen Widerstandes, der durch eine follikuläre, in die Muscularis mucosae hineinreichende Rundzellanhäufung an dieser Stelle gegeben war.

Das aktive Vordringen der Drüsenschläuche, der indifferente Charakter der Zellen sowie die zahlreichen Mitosen sprechen für ein Zutagetreten neuer Eigenschaften in diesen, für eine beginnende Anaplasie im Sinne v. *Hansemanns* und erste Übergänge zu dem, was *Hauser* mit neuer Zellrasse bezeichnet. Diese Zellen, die aus dem Drüsenhalsteil und den hier gelegenen Wachstumszentren hervorgegangen sind, fanden infolge einer überstürzten Regeneration keine Zeit zur Ausdifferenzierung. Dafür aber bewahrten sie sich ihre gesteigerte Proliferationsfähigkeit und gleichzeitig kommt ihnen infolge ihres indifferenten Charakters die Möglichkeit zu, den Boden für eine krebsige Entartung abzugeben.

Ein zweiter, dem Pylorusteil der kleinen Curvatur entnommener Schleimhautstreifen zeigt ähnliche weitgehende Veränderungen. Die chronisch kleinzellig infiltrierte Mucosa bietet an manchen Stellen das Bild der atrophischen Gastritis, an anderen Stellen finden sich hyperplastische Schleimhautwucherungen. Besonders in den letzteren beobachtet man größere Bezirke, die darmähnliches Epithel aufweisen, zumeist über größeren, auf dem Grunde der Schleimhaut sitzenden Follikeln.

Neben und zwischen mit derartigem Epithel ausgekleideten Drüsenschläuchen sind öfters solche zu sehen, die mit einem weitgehend atypischen Epithel ausgekleidet sind. Diese Drüsenschläuche zeigen dichotomische Verzweigungen und Sprossenbildung und sind mancherorts bis dicht an die Muscularis mucosae vorgedrungen. Das Epithel ist das bereits oben beschriebene, weitgehend indifferente mit stellenweise auftretender Mehrschichtung, dunklem Protoplasmasaum um die dicken rundlichen Kerne und häufigerem Auftreten von Mitosen. Ein Durchbruch durch die Muscularis mucosae findet sich nirgends.

Zusammenfassung: Die an zahlreichen Stellen in der chronisch-gastritischen Schleimhaut dieses Magens zu findenden Epithelveränderungen deuten auf einen Umbau der Mucosa hin, der in seiner Art geeignet sein dürfte zu weiterer Entartung und schließlich auch zu krebsiger überzuleiten.

Daß diese Epithelveränderungen als Folge einer, nach der Anamnese mindestens seit 1930 bestehenden und wahrscheinlich in diesem Falle durch ein chronisches Ulcus dauernd verstärkten chronischen Gastritis aufzufassen sind, besteht wohl nach dem Vorerwähnten kein Zweifel.

Nach den Untersuchungen von *Versé, Hauser, Konjetzny, Stromeyer, Aschoff* und anderen ist einwandfrei bewiesen, daß das chronische Ulcus ventriculi den Boden für eine Karzinomentstehung abgeben kann.

Wenn man mit *Salzmann, Konjetzny* u. a. annimmt, daß das Ulcus stets oder in den meisten Fällen auf der Basis einer Gastritis entsteht, so muß man das Ulcus-Ca als eine mittelbare Folge dieser primären Gastritis ansehen. Hinzu kommt, daß sich am Rande chronischer Ulcera chronisch-entzündliche Schleimhautveränderungen vorfinden, die sich qualitativ von denen der chronischen Gastritis in keinem wesentlichen Punkt unterscheiden. Ein Unterschied besteht lediglich in der quantitativen Beteiligung der einzelnen reaktiven und regenerativen Vorgänge. In den Schleimhautpartien des Ulcusrandes liegen in bezug auf die Angriffsmöglichkeit chronisch mechanischer Irritationen infolge der hier vorhandenen Unebenheiten ähnliche Verhältnisse vor, wie bei den polypösen und adenomatösen Wucherungen bei chronischer Gastritis.

Es ergeben sich also weitgehende Beziehungen und Parallelen zu den vorerwähnten blastophilen Veränderungen der Ma-

genschleimhaut, die eine Einbeziehung des Ulcuskarzinoms in das vorliegende Thema rechtfertigen dürften.

Nach *Hauser*(1926) wurden sichere Fälle von Ulcus-Ca mitgeteilt von *Versé, Fütterer, Carthaus, Oettinger, Duplant, Audistère, von Bomhard, von Haberer, Kirch* und *Stahnke, Konjetzny, Stromeyer* und *Hauser.*

Das Ulcuskarzinom ist nur histologisch sicher zu diagnostizieren und abzugrenzen vom sekundär ulcerierten Ca. Nach *Aschoff, Hauser* und *Orth* müssen folgende anatomische Merkmale zur Diagnose „Ulcus-Ca" gefordert werden:

1. Die anatomische Übereinstimmung mit der typischen Form des Ulcus, besonders die Aufwärtskrümmung der Magenwandmuskulatur gegen den Ulcusgrund sowie die scharfe Abgrenzung gegen schwieliges und zellarmes Gewebe im Geschwürsgrund.

2. Das Fehlen der krebsigen Infiltrationen im Geschwürsgrund bzw. ihre Beschränkung auf den Rand des Ulcus.

3. Das sichere Vorhandensein krebsiger Epithelien mit den Zeichen der Malignität als Abgrenzung gegen morphologisch ähnliche, atypische Drüsenwucherungen.

Auch unter Berücksichtigung dieser Anhaltspunkte ergeben sich noch Möglichkeiten einer Fehldiagnose, wie aus den von *Versé, Stromeyer* und *Konjetzny* mitgeteilten Fällen hervorgeht; hier handelte es sich um kleine Magenkarzinome, die in so weitgehender Abscedierung begriffen waren, daß im weiteren Verlaufe das Bild eines völlig von krebsigen Wucherungen freien Ulcusgrundes entstanden wäre. Lediglich kleine krebsige Bezirke am Rande der Abscedierung waren von dieser verschont geblieben und hätten somit das Bild des Karzinoma ex ulcere hervorgerufen. Wenn man bedenkt, daß hier gerade der Augenblick erfaßt wurde, als der Karzinomsequester sich demarkiert hatte, so wird man aus der Seltenheit derartiger Befunde kaum auf eine geringe Häufigkeit dieser scheinbaren Ulcuskarzinome im allgemeinen schließen können.

Ein Anhaltspunkt findet sich nicht selten in der Anamnese, der für den Nachweis eines bestehenden Ulcuskarzinoms von Bedeutung sein kann. Beim chronischen Ulcus ventriculi handelt es sich ja um eine Krankheit (besser, mit *v. Bergmann,* um das Symptom einer Krankheit), die im Gegensatz zur chroni-

schen Gastritis häufig klinisch diagnostiziert wird, wobei in einzelnen Fällen sogar die Möglichkeit besteht, die genaue Lokalisation des Ulcus im Röntgenbild mit der Lokalisation eines später entstandenen Karzinoms zu vergleichen. Bei der relativ kurzen Krankheitsdauer des Magenkarzinoms hat man so bei längeren Anamnesen die Sicherheit, daß diese nicht auf das Ca zurückzuführen sind. Sowohl nach einer Statistik von *Lebert* (103 Fälle) als auch nach den Angaben der meisten Lehrbücher, erstreckt sich die Krankheitsdauer des nicht therapeutisch angegangenen Magenkarzinoms auf etwa zwei Jahre. Die Fälle, die eine längere Dauer aufweisen, sind selten und gehören nach *Hauser* ausnahmslos der scirrhösen Form an oder es handelt sich nach *Strümpel* um Ulcuskarzinome deren Symptome allmählich aus denen einfacher Ulcera hervorgegangen sind.

Unter den von mir untersuchten resezierten Magenabschnitten und eingeblockten Stückchen nicht mehr vorhandener Resectionspräparate aus dem Material der in der Chirurgischen Universitätsklinik Marburg in den letzten drei Jahren operierten Fälle scheinen mir die folgenden zur Beschreibung unter den vorliegenden Gesichtspunkten geeignet; zwei der angeführten Fälle verdanke ich dem freundlichen Hinweis von Herrn *Dr. Baumann.*

**Fall 3.** (497/34) El. Kl.

C. J. 44 Jahre.

Pat. ist seit zwei Jahren magenleidend. Er klagt über starke Schmerzen oberhalb des Nabels, die in letzter Zeit stärker geworden sind. Vor 8 Tagen mehrmals Erbrechen. Die Schmerzen treten 2 Stunden nach dem Essen auf. Pat. wird von der Medizinischen Poliklinik wegen Verdacht auf präpylorisches Ca in die Chirurgische Universitätsklinik Marburg eingewiesen.

Befund: Mittelgroßer Mann in ausreichendem Ernährungs- und Kräftezustand. Haut und sichtbare Schleimhäute ausreichend durchblutet.

Herz, Lungen, Nervensystem o. B.

Lokalbefund: Es besteht oberhalb des Nabels eine sehr starke Druckschmerzhaftigkeit die etwa zwei Querfinger nach

rechts reicht. Kein Tumor, keine Resistenz palpabel. Sonst Abdomen o. B.

Röntgenbefund: Verdacht auf präpylorisches Magen-Ca, entsprechend der kleinen Curvatur größere Aussparungen, auffallend dicke Schleimhautwülste Blubus stark verzerrt.

1. 6. 1934 Operation, Professor *Klapp*.

Nach Eröffnung des Bauches finden sich im kleinen Netz mehrere bis halbkirschgroße und erbsengroße verhärtete Lymphknoten. Serosa der Pars horizontalis superior Duodeni stark verschwielt. Die Schwielen ziehen zur Gallenblasengegend hin. Pyloruswulst durch Schwielenbildung verdeckt. Man tastet am Magenausgang mehrere kraterförmige Ulcera. Es wird in typischer Weise eine Magenresektion nach *Reichel-Polya* unter Mitnahme großer Teile des Lig. gastrocolicum ausgeführt. Zur Anastomose wurde die kürzeste obere Jejunumschlinge durch einen Schlitz des Mesocolon an den Querschnitt des Magens angelegt. Schluß der Bauchdecken in Schichten.

4. 6. Gutes Allgemeinbefinden. Stuhl- und Windabgang spontan. Pat. erhält teelöffelweise ungesüßten Tee.

6. 6. Pat. klagt heute plötzlich über sehr heftige Schmerzen in der linken Bauchseite, die von der Lebergegend in den linken Unterbauch hineinziehen. Die ganze linke Bauchseite ist stark gespannt und druckschmerzhaft. Starker Meteorismus. Teerstühle.

8. 6. Zunge trocken, stark belegt, vereinzelt Aufstoßen, kein Erbrechen. Bauch stark aufgetrieben, geringer Wind-, kein Stuhlabgang. Der Oberbauch ist sehr druckempfindlich. Erneut am anderen Tage Teerstuhl.

10. 6. Pat. hat heute galliges Erbrechen. Dauermagenausheberung.

11. 6. Wegen Erbrechen erneute Magenausheberung. Im Mageninhalt findet sich frisches Blut. Intravenöse Dauertropfinfusion.

12. 6. Zunehmende Verschlechterung von Herz- und Atmungstätigkeit. Exitus letalis. Sektion wurde verweigert. Resectionspräparat: Auf Vorder- und Hinterwand des Duodenums unmittelbar hinter dem Pyloruswulst ein etwa je halbpfennigg großes Geschwür. Zehnpfenniggroßes präpylorisches Ulcus.

Mikroskopischer Befund: Das zehnpfennigstückgroße präpylorische Ulcus besteht im Grund aus derbem, narbigem und zellarmen Bindegewebe. Stellenweise dichter sind die oberen Partien chronisch infiltriert mit Rund- und Plasmazellen. Die Gefäße sind zum weitaus größten Teil durch Intimaproliferation zum Verschluß gebracht. Die spärlich vorhandenen Kapillaren zeigen perivasculäre Infiltrate. Hier und da finden sich größere freie Gewebslücken. Einzeln verstreut sieht man hier große Lymphfollikel, besonders zahlreich in der von beiden Seiten in den Ulcusgrund einziehenden Muscularis (Fig. 6). Eine Granulationszone mit reichlich Gefäßen ist deutlich wahrnehmbar. Die Oberfläche des Ulcusgrundes bildet eine stark infiltrierte nekrotische Zone mit Fibrinauflagerungen. Mucosa und Submucosa fallen an der einen Seite steil gegen den Ulcusgrund ab, auf der anderen Seite geht die Mucosa allmählich in den Ulcusgrund über. Hier erhebt sie sich plötzlich an der im Schnitt getroffenen Stelle zu einer linsengroßen adenomatösen Wucherung, die fast ringsherum von typischem Ulcusgrund umgeben ist (in der Schnittserie). Zahlreiche von der Mitte der Adenombasis einziehende Muskelfasern teilen diese fächerförmig auf. Die halbkugelförmige Oberfläche ist teilweise nekrotisch, teils von indifferenten Epithelien besetzt. Die langen geschlängelten Drüsenschläuche zeigen im zentralen Teil der Schleimhautwucherung oben eine Deckepithelauskleidung, unten typisches Pylorusdrüsenepithel. Die Schläuche der Randzone sind mit weitgehend atypischen Epithelien besetzt und weisen eine erhebliche Unordnung und Regellosigkeit auf. Das oft mehrgeschichtete Epithel besteht aus polymorphen Zellen mit großen, blasigen Kernen, stellenweise auch Mitosen und ist als krebsige Wucherung anzusprechen. An einzelnen Stellen finden sich innerhalb des kleinen Adenoms Übergänge von indifferentem Epithel zu mehrschichtigem polymorphem (Fig. 7). Die Schleimhaut des Randes sowie der Grund des Ulcus ist auf dieser Seite völlig frei von krebsigen Wucherungen.

An der gegenüberliegenden Randzone des Ulcus sieht man vereinzelt die gleichen, weitgehend atypischen cystisch erweiterten Epithelschläuche in dem hier völlig nekrotischen Schleimhautrand. Hier, wo Muscularis und Muscularis mucosae ebenso im Geschwürsrand zusammentreffen wie auf der gegenüberliegenden Seite, sind einzelne krebsige Epithelschläuche in den äußersten Ulcusgrund vorgedrungen. Man findet hier dicht

unter der Oberfläche des Ulcusgrundes gelegen eine cystische Erweiterung, die einen fädigen, glasigen Schleim enthält, in dem verstreut Siegelringzellen, Rund- und Plasmazellen frei herumschwimmen wie in einer Nährlösung. Der Rand der Cyste ist nur zum Teil mit einem stellenweise mehrschichtigen polymorphen Epithel der oben beschriebenen Form ausgekleidet. Die Zellen zeigen öfter verschiedene Stadien schleimiger Degeneration. Die Cyste an sich, ohne ihre Umgebung gesehen, bietet durchaus den Eindruck eines typischen Gallertkarzinoms. Leider ist es nicht möglich, da das Resectionspräparat nicht mehr vorhanden, die gesamte Randzone an dem vorliegenden eingeblockten Stück zu verfolgen. Soweit dies möglich ist, hat es den Anschein, daß die krebsigen Wucherungen in dem beschriebenen Adenom mit den gegenüberliegenden atypischen Epithelien und der Cyste an einer Hälfte der Ulcusperipherie in Zusammenhang stehen, während die andere Hälfte des Ulcusrandes sowie der gesamte Grund desselben völlig frei von krebsigen Infiltrationen sind.

Epikrise: Die Diagnose Ulcus –Ca ist einwandfrei und dürfte noch gestützt werden durch die Dauer der Anamnese (2 Jahre) im Verhältnis zur Geringfügigkeit der krebsigen Wucherungen. Ebenso deutet die Mehrzahl der Ulcera daraufhin, daß auch das beschriebene primär bestand. Die Tatsache, daß ein großer Teil des Randes sowie der gesamte Grund des Ulcus von krebsigen Wucherungen völlig frei sind, lassen die Bildung eines sekundären Ulcus pepticum auf der Basis eines Karzinoms ausschließen.

Nach dem vorliegenden Befund besteht die Möglichkeit, daß die krebsige Wucherung von dem beschriebenen Adenom ihren Ausgang genommen hat.

Das Bild der oben beschriebenen Cyste dürfte für einen Übergang von Ca adenomatosum simplex in Ca gelatinosum sive colloides sprechen, für eine Steigerung der Anaplasie der Geschwulstzellen *(v. Hansemann)*.

**Fall 4.** Krbl. 975 u. 1057/34

Karl B., Landwirt, 56 Jahre.

Mutter des Pat. starb an Uteruskarzinom.

Pat. war vor 10 Jahren in Kassel zur Behandlung von Magenbeschwerden, die nach der Behandlung behoben waren.

Seit einem halben Jahr hat Pat. wieder Magenbeschwerden: Sodbrennen und starke Schmerzen, besonders wenn er nüchtern ist. Nach Nahrungsaufnahme verschwinden die Schmerzen. Ab und zu hat Pat. erbrechen müssen, wobei er angibt, daß das Erbrochene manchmal mit Blut vermischt gewesen sei. Der Stuhl sei teerfarben und hart gewesen, es habe sich auf ihm öfters Blut gefunden. Hülsenfrüchte und fette Speisen konnte Pat. nicht vertragen. Die Gewichtsabnahme betrug in dem letzten halben Jahr 20 Pfund.

9. 7. 1934. Aufnahme in die Chirurgische Klinik Marburg. Allgemeinbefund: Pat. befindet sich in ausreichendem Ernährungs- und Kräftezustand. Haut und sichtbare Schleimhäute genügend durchblutet. Zunge feucht, etwas belegt. Innere Organe o. B. Zentralnervensystem o. B.

Lokalbefund: Bei Palpation des Abdomens links und rechts ca. 4—5 cm vom Nabel entfernt sowie im Epigastrium Druckschmerzhaftigkeit. Ein Tumor ist nicht palpabel.

Röntgenbefund: Etwa in der Mitte der großen Curvatur beginnend findet sich eine unregelmäßige Aussparung in etwa 10 cm Länge, die ziemlich weit in das Magenlumen hinaufragt. Nach dem Durchleuchtungsbefund scheint Verwachsung mit dem Quercolon nicht ausgeschlossen.

20. 7. 34 Operation: *Dr. Baumann.*

Bei der Operation findet sich an der Magenhinterwand ziemlich hoch oberhalb der Magenmitte ein über fünfmarkstückgroßer, tumorartig verdickt sich anfühlender Bezirk mit unregelmäßiger Oberfläche nach dem Magenlumen. Diese verdickte, zunächst als Tumor imponierende Partie der Magenhinterwand ist mit dem Mesocolon transversum nicht nur vollkommen fest verwachsen, sondern durchsetzt dieses ganz bis auf seine Unterfläche. Um diesen etwa fünfmarkstückgroßen Bezirk der Mesocolonunterfläche herum finden sich narbige konzentrische Verziehungen. Da mit einem Tumor gerechnet werden muß, entschließt man sich zur Resektion. Im großen Netz finden sich überall eigenartig dünne Partien, in denen statt der großen Fetträubchen ganz kleine, wie geschrumpfte Fettpartikelchen innerhalb eines feinen bindegewebigen Maschenwerkes liegen. Ob es sich um eine Lymphangitis carcinomatosa handelt, ist makroskopisch nicht zu sagen. Am Schluß

der Operation wird das Netz abgetragen. Nach Isolierung der Magenhinterwand Resektion nach Billroth II.

Pat. hat die Operation gut überstanden. Er befindet sich auch einige Tage später, als sich eine eitrige Pleuritis entwickelt, in gutem Allgemeinzustand.

Am 6. 8. Rippenresektion. Fünf Tage später kann der Pat. nach Hause entlassen werden.

Leider war das betreffende Resektionspräparat nicht mehr vorhanden, so daß sich die histologische Untersuchung auf einen in Paraffin eingebetteten Streifen aus dem Rande des Ulcus beschränken mußte. Der Block wurde in Stufenserie zerlegt. Es ergibt sich folgender mikroskopischer Befund: Der Grund des fünfmarkstückgroßen Ulcus wird von schwieligem, derben Narbengewebe gebildet. Die sparsam auftretenden Gefäße zeigen zum Teil Intimaproliferationen und Wandinfiltrate, die Kapillaren perivaskuläre Infiltrationen. Der gesamte Bezirk des Ulcus-Grundes und -Randes ist chronisch infiltriert mit Rund- und Plasmazellen. Über dem Narbengewebe sieht man eine hohe Granulationsschicht mit außerordentlich zahlreichen Gefäßen, deren Lumina zum Teil gänzlich mit Erythrocyten ausgefüllt sind. Die Oberfläche des Ulcusgrundes ist stellenweise unregelmäßig und mit rundzellinfiltriertem Fibrin und nekrotischen Gewebsfetzen bedeckt. Die Muskularis zieht von beiden Seiten in den Rand des Ulcusgrundes von unten her aufwärtsgekrümmt ein. Die Muscularis mucosae bricht am Rande des Ulcus ab. Mucosa und Submucosa zeigen einen plötzlich auftretenden steilen Abfall gegen den Geschwürsgrund. Die Mucosa ist in ganzer Höhe und in der gesamten, auf dem vorhandenen Streifen getroffenen Länge mit zum großen Teil cystisch erweiterten krebsigen Epithelschläuchen besetzt. Reste normalen Schleimhautepithels sind nirgends zu finden. Dicht am Ulcusrand dringen Ca-Schläuche in die Submucosa ein und gehen von dieser auf den Ulcusgrund über. Hier sind sie bis tief hinein in das derbe Narbengewebe gewuchert und bieten zum größten Teil das Bild des Ca alveolare mikrocysticum, stellenweise auch makrocysticum. Hier ist das Epithel in schleimiger Degeneration begriffen, die Erweiterungen mit Schleim gefüllt, der von einem körnigen Detritus durchsetzt ist. Stellenweise finden sich typische Siegelringzellen. Die krebsige Wucherung reicht auf einem im Durchmesser gelegten Schnitt

durch das Ulcus ca. 8 mm in dieses hinein (Fig. 8). Der gesamte übrige Teil des Ulcusgrundes ist völlig frei von krebsigen Epithelien, abgesehen von einem einzigen krebsigen Epithelschlauch in der Tiefe der Ulcusmitte. In einer erweiterten Kapillare der Granulationsschicht finden sich, gleichfalls in der Mitte des Ulcusgrundes, einige abgetrennte Karzinomzellen. Dort, wo der Schnitt den Ulcusgrund längs des Randes trifft, findet man die Mucosa beider Seiten von krebsigem Epithel besetzt und den Geschwürsgrund in ganzer Ausbreitung von Krebsschläuchen durchwuchert, die oft durch breitere Bezirke kallösen Bindegewebes getrennt sind.

Epikrise: Die Mucosa war völlig, soweit sie untersucht werden konnte, von krebsigem Epithel durchwuchert. Ebenso zeigte die Randzone des Ulcusgrundes überall und teilweise weitgehendes Eindringen von Krebsschläuchen. Ein 2 cm breiter Abschnitt der Ulcusmitte zeigte das typische Bild des Ulcus callosum und war von krebsigen Wucherungen (mit der oben erwähnten Ausnahme) völlig frei.

Auf Grund dieses Befundes ist die Diagnose Ulcus—Ca sehr wahrscheinlich, jedoch ist die Möglichkeit einer weitgehenden Sequestrierung eines primären Karzinoms, wie sie z. B. *Versé* in einem Fall beschrieben hat, nach dem histologisch untersuchten Material nicht völlig auszuschließen. Hiergegen dürfte aber doch wohl die Dauer der Anamnese (vor 10 Jahren zuerst Magenbeschwerden) sprechen.

**Fall 5.** Krbl. 3281/34

H. G., Arbeiter. 31 Jahre.

Mutter mit 58 Jahren an Magenkrebs gestorben.

1926 wurde Pat. wegen Nabelbruch operiert.

Schon seit 10 Jahren hat Pat. über Magenbeschwerden zu klagen, die 2—3 Stunden nach dem Essen auftraten und sich in Druckgefühl äußerten. Pat. hat nicht diät gelebt. Ganz selten trat auch Erbrechen auf, öfter saueres Aufstoßen. Seit November 1934 verschlimmerte sich der Zustand, besonders, da der Pat. im Steinbruch schwere Arbeit verrichten mußte. Die Schmerzen treten meist nachts auf und werden von ihm in den Oberbauch und oft auch in den Rücken lokalisiert. Tagsüber ging es ihm besser. Am 24. 11. 34 zog der Pat. einen Arzt zu

Rate, der ihm wegen seines reduzierten Zustandes kräftigende Kost verordnete. Eine Besserung trat jedoch nicht ein. Ende Februar 35 wurde Pat. in die Medizinische Universitätsklinik Marburg eingewiesen. Auf Grund 14tägiger Beobachtung und des Röntgenbefundes wurde die Diagnose gestellt: Verengerung des Magenausganges, wahrscheinlich auf Grund eines alten Ulcus duodeni. Maligne Neubildung läßt sich röntgenologisch nicht nachweisen. Am 13. 3. 35 wurde Pat. zur Operation in die Chirurgische Klinik Marburg verlegt.

Befund: Mittelgroßer Pat. in mäßigem Kräfte- und Ernährungszustand. Haut und sichtbare Schleimhäute mäßig durchblutet. Innere Organe, Zentralnervensystem o. B.

Lokalbefund: Oberhalb des Nabels findet sich eine kleine quere Narbe (Epigastrische Hernie 1926). Der Leib ist weich. Es besteht nirgends Druckschmerzhaftigkeit.

Röntgenbefund: Atonischer Magen, mit unterstem Teil handbreit unter dem Beckenkamm liegend. Verwaschene Schleimhautzeichnung. Deutliche Aussparung in der Pylorusregion. Bulbus breit und atonisch; verzögerte Entleerung; nach 10 Stunden noch die Hälfte des Breies im Magen, nach 24 Stunden über ein Viertel.

Thoraxaufnahme o. B.

Im Stuhl findet sich occultes Blut.

15. 3. 35. Operation, *Dr. Baumann.*

Epigastrischer Medianschnitt.

Kleine Curvatur stark eingerollt im Sinne narbiger Verkürzung. Etwa zwei Querfinger oberhalb des Pylorus findet sich an der kleinen Curvatur ein derbes Infiltrat, das durch ein kallöses Ulcus gebildet wird. In den Krater des Ulcus kann man reichlich eine Daumenkuppe einstülpen. Klinisch ist nicht zu sagen ob es sich um ein Ulcus handelt oder um einen Tumor. Es finden sich in der Umgebung zahlreiche mäßig derbe Drüsen, die an der kleinen Curvatur bis völlig zur Kardia hinaufreichen. Auch im großen Netz sind bis bohnengroße Drüsen vorhanden, deren eine sogleich exstirpiert und im Schnellschnitt histologisch untersucht wird. Es wurde angeblich sarkomverdächtige Umwachsung von Fettgewebe gefunden. Resektion nach Billroth II, wobei der Pylorus und etwa die Hälfte

des Magens einschließlich der veränderten Partie bis recht weit im Gesunden reseziert wurde. An der kleinen Curvatur wurden die Drüsen bis annähernd zur Kardia mitentfernt. Die am allerhöchsten an der Kardia liegenden Drüsen waren nicht zu entfernen, zumal auch die sämtlichen Drüsen im großen Netz und einige bis bohnengroße Drüsen am Pankreaskopf nicht radikal entfernt werden konnten.

Heilungsverlauf: Der Allgemeinzustand ist nach der Operation zunächst recht schwach, bessert sich jedoch schon nach einigen Tagen. Pat. wurde am 6. 4. 35 mit per primam geheilter Wunde nach Hause entlassen. Resektionspräparat: Markstückgroßes Ulcus an der kleinen Curvatur ca. 3 cm oberhalb des Pylorus. Auf dem flachen Geschwürsgrunde finden sich einige kleine weißliche Wärzchen. Der Rand ist nicht ganz regelmäßig und in nur geringem Maße wallartig aufgeworfen. An der kleinen Curvatur finden sich derbe vergrößerte Drüsen. Das Ulcus wurde in allen Richtungen in Streifen aufgeschnitten und diese zum Teil in Serienschnitte zerlegt. Hierbei ergab sich folgender mikroskopischer Befund:

Der Grund des markstückgroßen Ulcus bietet im histologischen Präparat zunächst das typische Bild des Ulcus callosum. Unter einer mit Rundzellen hochgradig infiltrierten Fibrinschicht an der Oberfläche des Ulcusgrundes findet sich eine außerordentlich gefäßreiche Granulationszone; unter dieser eine dicke Schicht derben kallösen Bindegewebes mit ganz vereinzelten größeren Gefäßen die sämtlich eine Verdickung der Intima aufweisen, welche in einigen Fällen zum völligen Verschluß des Gefäßes führt. In der oberen Randzone findet sich stellenweise ein Zellreichtum, wie er nicht ganz dem üblichen Bilde des Ulcus callosum entspricht. Diese Infiltrate bestehen im wesentlichen aus Rundzellen, jedoch treten zwischendurch Zellformen auf, bei denen eine sichere Klassifizierung nicht möglich ist. Überall im Bereich des Ulcus finden sich perivaskuläre und Gefäßwandinfiltrate; ebenso zeigt sich in allen Gewebsschichten eine diffuse chronische Zellinfiltration, zumeist Rundzellen, vereinzelt und stellenweise häufiger Plasmazellen und eosinophile Leukocyten. Von der cardialen Seite her brechen Mucosa und Submucosa schroff gegen den Geschwürsgrund ab, während der pyloruswärts gelegene Schleimhautrand allmählich in den Grund des Ulcus übergeht. Die Muscularis

mucosae begleitet die Schleimhaut an allen Seiten des Ulcus bis an den Rand desselben.

Die Magenwandmusculatur biegt sich von allen Seiten her gegen den Ulcusgrund aufwärts, um in diesem abzubrechen, so daß das Zentrum des Ulcusbezirks keinerlei Muskelfaserzüge mehr aufweist. Dieses ist vielmehr von dem oben beschriebenen derben, kallösen Bindegewebe eingenommen, das sich serosawärts zwischen omentalem Fettgewebe auffasert.

In diesem Bindegewebe finden sich in verschiedener Tiefe am Rande des Ulcus Gruppen völlig atypischer Epithelschläuche mit teilweise mehrgeschichtetem polymorphem Epithel mit großen blasigen, zahlreiche Nucleoli enthaltenden Kernen. Diese Schläuche bieten in ihrer Regellosigkeit das typische Bild des Adeno-Ca. Nur ganz vereinzelt reichen diese Wucherungen bis zur Oberfläche des Ulcus. Am stärksten finden sie sich am cardiawärts gelegenen Rande, am geringsten treten sie an dem der Magenvorderwand zugekehrten Randteil des Ulcuskraters auf. An Hand der in allen Richtungen durch das Ulcus gelegten Schnitte läßt sich einwandfrei verfolgen, daß der gesamte Rand des Ulcusgrundes ringsherum einen mehr oder weniger breiten Saum krebsiger Wucherungen aufweist. Dagegen sind im Zentrum des Ulcus im Bereich der gesamten Schnitthöhe in einem Durchmesser von 8—10 mm keinerlei atypische Epithelien vorzufinden. Am Ulcusrand greift die krebsige Wucherung fast überall auf die Schleimhaut über, jedoch stets nur bis zu einem Abstande von maximal 1,5 cm vom Ulcusrand entfernt. In dieser Randzone ist das Schleimhautepithel völlig oder zum Teil (in den oberen Drüsenabschnitten) durch krebsiges ersetzt und vielfach finden sich auch unterhalb der Muscularis mucosae noch atypische Epithelschläuche.

An dem Teil des Ulcusrandes, der den geringsten Einbruch krebsiger Epithelien aufweist, ist die Schleimhaut schon in geringem Abstande vom Ulcusrand frei von Karzinomzellen und weist normale Deckepithel- und Pylorusdrüsenzellen, teilweise auch indifferente hohe Zylinderzellepithelien auf. Hier finden sich einige Millimeter vom Ulcusrand entfernt Drüsenschläuche unterhalb der karzinomfreien Schleimhaut in der Muscularis mucosae oder der Submucosa. Diese Drüsenheterotopien sind mit normalen Deckepithel- und Pylorusdrüsenzellen, stellenweise auch von einschichtigem hohen Zylinderepithel mehr in-

differenten Charakters ausgekleidet. Ein Zusammenhang dieser heterotopen Drüsengruppen mit der über ihnen liegenden karzinomzellfreien Schleimhaut läßt sich an Schnittserien einwandfrei erkennen.

Die an einigen Stellen bis an die Serosa der Magenwand vorgedrungenen krebsigen Wucherungen zeigen zum größten Teil den Charakter des Ca alveolare mikrocysticum, stellenweise Übergänge zum Ca solidum alveolare. Vereinzelt wiederum bietet sich das Bild des Ca fibrosum.

Epikrise: Die um den Ulcuskrater ringsherum vorhandenen sowie relativ weit in diesen und in die Umgebung vorgedrungenen krebsigen Wucherungen lassen trotz des stellenweise völlig karzinomfreien Ulcusgrundes und der sonstigen charakteristischen Zeichen für ein Ulcus callosum eine sichere Diagnose auf Ulcuskarzinom histologisch zunächst nicht zu.

Für die primäre Natur des Ulcus sprechen jedoch weiterhin sowohl die Länge und Art der Magenanamnese (seit 10 Jahren!) als auch die an einer Stelle vorhandenen Drüsenheterotopien, wie sie nach den Untersuchungen *Hausers* so häufig am Rande callöser Ulcera zu finden sind.

**Fall 6.** Krbl. 720/33

C. F. 62 Jahre.

Schneidermeister.

Bruder leidet an Duodenalgeschwüren, ein zweiter ist magenkrank. Eine Schwester ist an Darmfistel operiert worden.

Pat. war 1891 zum ersten Male magenkrank. Damals hat er einige Male Blut erbrochen, auch soll der Stuhl blutig gewesen sein. 1896 erkrankte Pat. an linksseitiger Lungenentzündung. Im Kriege zweimal Ruhr. Seit 1919 bis Anfang dieses Jahres litt Pat. an Anfällen mit Schwindel und Bewußtlosigkeit. Kein Anhaltspunkt für Epilepsie.

1922 wegen Ischiasleiden 30% K.D.B.

1931 wieder Magenbeschwerden; starkes Sodbrennen und Schmerzen, etwa 2 Stunden nach dem Essen auftretend. Pat. erbrach selten, nie nach dem Essen. Das Erbrochene bestehe nur aus Schleim, nie sei Blut dabei gewesen. Der Stuhlgang habe in letzter Zeit häufiger schwarz ausgesehen.

April 1932 wegen Magenbeschwerden in der Medizinischen Klinik Marburg. Damals wurde kein krankhafter Befund erhoben. Pat. lebte seither diät.

Mitte April 1933 traten wieder die gleichen Magenbeschwerden auf. Pat. suchte deshalb wieder die Medizinische Klinik Marburg auf. Es wurde dort ein Ulcus ventriculi festgestellt an der kleinen Curvatur. Am 7. 6. 1933 wurde Pat. beschwerdefrei nach Hause entlassen.

Am 21. 6. 33 kommt Pat. mit heftigen Magenschmerzen in die Chirurgische Klinik Marburg.

Befund: Mittelgroßer Mann in mäßigem Ernährungszustand. Haut und sichtbare Schleimhäute gut durchblutet. Pat. macht trotzdem einen kachektischen Eindruck.

Blutuntersuchung ergibt 100% Hb. und 5,1 Mill. Erythrocyten.

Lokalbefund: Leib weich. In der Mitte des Oberbauches Druckschmerzhaftigkeit. Keine pathologische Resistenz palpabel. Milz und Leber nicht vergrößert.

Magendurchleuchtung: Hakenförmiger, etwas atonischer Magen mit scharfen Konturen, wenig lebhafter Peristaltik. Schleimhautzeichnung verwaschen. Während an der großen Curvatur peristaltische Wellen ungestört bis zum Pylorus verlaufen, sistieren sie an der kleinen Curvatur an der druckschmerzhaften Stelle, die daumennagelgroß vorspringt, so daß sie den Eindruck einer Ulcusnische macht. Die Ausschüttung durch den großen atonischen Bulbus ist fast kontinuierlich. Ein komplettes Füllungsbild ist nicht zu erreichen. Es füllt sich immer nur der untere Recessus. Bulbus weniger empfindlich; Duodenalpassage frei.

Magenaufnahme läßt in der Mitte der kleinen Curvatur eine gut daumenkuppengroße Ausstülpung erkennen, die aber keinen sicheren Nischencharakter zeigt. Sonst Konturen o. B. Bulbus nach hinten eingerollt.

Serienaufnahmen zeigen die gleiche Ausstülpung an der kleinen Curvatur, die bei der Durchleuchtung als persistierend gefunden wurde. Bulbus breit und atonisch, keine krankhaften Veränderungen des Schleimhautreliefs zu erkennen (Med. Kl. Mbg.).

S/W : 7/20

Blutsenkung: 61/9

Pat. verweigert wegen heftiger Schmerzen die Nahrungsaufnahme. So wurde trotz des Alters des Patienten und der feststellbaren Nierenschädigung, möglicherweise im Rahmen der allgemeinen schweren Arterieosklerose, die Resektion des Magenulcus beschlossen.

22. 6. 33. Operation, *Dr. Baumann.*

Epigastrischer Medianschnitt.

Der Magen ist ziemlich groß. Aus dem rechten Hypochondrium tritt aus der Tiefe eine ziemlich heftige, zum Teil hellrote Blutung auf. Der Magen zeigt keinerlei Verwachsungen mit der vorderen Bauchwand oder nach der Gegend der Blutung an der Unterfläche des nach rechts herunterhängenden Leberlappens (wie sich später herausstellt, ist dies der linke Leberlappen) zu. Die Blutung wird durch Auflegen von Gaze gestillt. Eine nähere Revision der blutenden Gegend wird zur Vermeidung weiterer Blutungen aus dem offenbar äußerst brüchigen Lebergewebe unterlassen.

Der Magen hat etwa in der Mitte der kleinen Curvatur ein tumorartiges Ulcus, das sich im aufgeschnittenen Magen als dreimarkstückgroßes, kallöses Ulcus erweist, mit ulcerierter napfartiger Höhlung. Resektion im großen Teil des Magens nach Billroth II. Man hat den Eindruck, daß, falls es sich doch um ein Ca handeln sollte, alles recht gut im Gesunden entfernt worden sei. - Auffallend war, daß bei dem so außerordentlich großen, ganz rechts lateral gelegenen Leberlappen keine Gallenblase zu sehen oder zu palpieren war. Völlige Blutstillung der fünfmarkstückgroßen Leberwunde war nicht möglich; deshalb wird ein auf die blutende Stelle gelegter Gazetampon aus dem unteren Teil der Wunde herausgeleitet.

Bis zum 6. 7. ungestörter Heilungsverlauf. Dann Temperaturanstieg, Pleuraexsudat rechts, Verdacht auf subphrenischen Absceß.

Am 10. 7. Eröffnung des subphrenischen Abscesses, aus dem sich reichlich dickflüssiger, nicht riechender, bräunlicher Eiter entleert. Einlegen eines Drainrohres.

In den nächsten Tagen weitere Verschlechterung des Allgemeinbefindens.

Am 12. 7. 33 Exitus letalis.

Sektion am 13. 7. 33 ergibt folgenden (erheblich gekürzten) Befund: Die Stelle der Anastomose ist völlig unversehrt. Der erheblich vergrößerte linke Leberlappen ist ganz nach rechts herübergedreht und weist zwei faustgroße Tumormetastasen auf, deren eine an die Höhle des subphrenischen Abscesses anstößt und zum Teil in diesen hinein zerfallen ist. Die Zellen der Tumormetastasen imponieren als unreife Ca-Zellen. Über den Sitz des primären Karzinoms ergeben sich bei der Sektion keine Anhaltspunkte, besonders auch, da angenommen wurde, daß dieses in dem resezierten Magenabschnitt seinen Sitz hatte.

Das Resektionspräparat weist etwa in der Mitte der kleinen Curvatur ein dreimarkstückgroßes kallöses Ulcus auf, mit napfartig ausgehöhltem Grund.

Ein dem Ulcusgrund und -rand entnommener Streifen wurde untersucht und ergab keinen Anhaltspunkt für eine maligne Neubildung. Auch sonst fanden sich offenbar in dem resezierten Magenabschnitt keine karzinomverdächtigen Stellen vor.

Mir stand zur Untersuchung lediglich der gleiche, in Paraffin eingebettete Streifen zur Verfügung, da das Resektionspräparat nicht mehr vorhanden war. Der Block wurde in eine Schnittserie zerlegt und ergab folgenden mikroskopischen Befund:

Der Grund des Ulcus ist mit einer Fibrinschicht bedeckt, in welcher sich massenhaft Rundzellen finden. An einigen Stellen haben sich große membranartige nekrotische Fetzen von dieser abgelöst. Unter der Fibrinschicht ist nur stellenweise eine Granulationszone mit zahlreicheren Gefäßen vorhanden; auch hier zeigt sich, ebenso wie in der darunter gelegenen dicken Schicht derben kallösen Bindegewebes, eine chronische Infiltration mit Rund- und Plasmazellen. Die kallöse Bindegewebsschicht weist einige größere Gefäße auf, deren Intima hochgradig verdickt ist. Die hier weniger häufig zu findenden kleineren Gefäße zeigen perivasculäre Rundzellinfiltrationen.

Die Muscularis der Magenwand ist am Rande des Ulcus aufwärts gekrümmt und bricht im Grunde desselben ab. Mucosa und Submucosa schneiden am Ulcusrande scharf ab, so daß hier die Oberfläche steil gegen den Ulcusgrund abfällt.

Die Schleimhaut ist völlig nekrotisch, jedoch noch in ihrer gesamten Höhe zu erkennen. Neben einigen spärlichen Drüsenschlauchresten besteht sie aus Resten des interstitiellen Gewebes, die massenhaft mit Rundzellen und frei herumliegenden, in Degeneration und schleimiger Eintartung befindlichen Epithelien sowie einem körnigen Detritus durchsetzt sind.

Die Muscularis setzt sich bis an den Rand des Ulcus fort, häufig aufgespalten durch breite streifenförmige Rundzellinfiltrationen. Die Submucosa ist erheblich verdickt und von erweiterten Kapillaren und Lymphgefäßen durchsetzt.

Am ulcusnahen Schleimhautrande finden sich erst in der weiteren Fortsetzung der Schnittserie einige, die Muscularis mucosae durchdringende Schläuche, die, wie an der Serie festzustellen ist, ihren Ausgang von einigen auffällig veränderten Epithelschläuchen in der Mucosa nehmen. Ebenso wie diese zeigen sie ein Epithel aus niedrigen, polymorphen Zellen, deren große, sehr dunkel gefärbte Kerne zentral stehen und einen nur schmalen Rand homogenen Protoplasmas freilassen.

Einer dieser Epithelschläuche schiebt sich in einem erweiterten Lymphgefäß der Submucosa vor, wie man in der Schnittserie deutlich verfolgen kann. Während er anfangs die Wand des Lymphgefäßes mit einem einschichtigen polymorphen Epithel auskleidet nimmt die Zahl der im Querschnitt getroffenen Zellen allmählich ab, bis es zuletzt nur noch einige wenige sind, die eng zusammenliegend sich zapfenartig vorschieben, zwischen sich und der Lymphgefäßwandung stets noch einigen Raum freilassend. Das betreffende Lymphgefäß ist von einem erheblichen kleinzelligen Infiltrat umgeben. An der krebsigen Natur dieser Epithelschläuche ist nicht zu zweifeln, trotzdem diese an dem zur Untersuchung gekommenen Teil des Ulcus nur in sehr geringer Zahl vorhanden und nur eine kurze Strecke weit von der Mucosa aus vorgedrungen sind.

Epikrise: An der Diagnose Ulcus—Ca ist hier wohl kaum zu zweifeln. Gegen eine sekundäre Abscedierung eines Karzinoms spricht in hohem Maße die Tatsache, daß an dem untersuchten Ulcusteil Grund und Rand stellenweise von krebsigen Wucherungen völlig frei sind, an anderen Stellen eine krebsige Infiltration in nur geringem Maße vorhanden ist. Ebenso weist der histologische Aufbau typische Zeichen eines primären Ulcus callosum auf. Einen weiteren und in diesem Falle sehr brauch-

baren Anhaltspunkt gibt die über 40 Jahre zurückgreifende typische Ulcusanamnese des Patienten, in dessen Familie eine Disposition zu Magen-Darmaffektionen zu bestehen scheint.

Auf Grund umfangreicher Untersuchungen kam *Hauser* zu dem Ergebnis, daß die krebsigen Wucherungen von den von ihm zuerst eingehend beschriebenen atypischen Drüsenwucherungen am Rande callöser Ulcera ihren Ausgang nehmen. *Hauser, Versé* und *Konjetzny* konnten hierfür einwandfreie Beweise erbringen indem sie kontinuierliche Übergänge atypischer Drüsenschläuche in krebsige beschrieben.

Bei den atypischen Drüsenwucherungen am Rande chronischer Ulcera handelt es sich um die gleichen reaktiven und regenerativen Vorgänge, wie sie schon von *Nauwerck, Lubarsch, Hallas, Beitzke, Preusse, Konjetzny* u. a. bei der chronischen Gastritis beschrieben wurden.

Während diese hier seltener zu finden sind, stellen sie am Rande callöser Ulcera einen häufigen Befund dar, der in einem gewissen Mißverhältnis zu der relativ geringen Zahl der Ulcuskarzinome steht.

Diese Drüsenheterotopien können eine so hochgradige Atypie erreichen und in größerer Anzahl bis tief in den Ulcusgrund vordringen (wie Fälle von *Versé, Lubarsch* u. a. zeigen), daß eine Unterscheidung von krebsigen Wucherungen nach *Lubarsch* in diesen Fällen kaum möglich ist. Hier ist man auf die Zeichen der Zellpolymorphie und charakteristischen Kernverhältnisse sowie auf das Vorhandensein einer Membrana propria angewiesen *(Lubarsch, Borst)*. Infiltrierendes Wachstum ebenso wie Mehrschichtung und Mitosenreichtum kommen nach *Konjetzny* nicht selten auch in heterotopen Drüsenschläuchen vor, so daß diese zur Differantialdiagnose nicht verwertbar sind.

Schlußepikrise:

Bei der chronischen Gastritis handelt es sich um eine Erkrankung, die vielleicht unter Mitwirkung einer konstitutionellen Komponente zunächst zu regenerativen und proliferativen Vorgängen führt; es bilden sich Schleimhautwucherungen und Übergänge zu adenomatösen und polypösen Bildungen. Diese bieten infolge ihrer äußeren Form den chronisch-mechanischen Irritationen eine gesteigerte Angriffsmöglichkeit, die in gleicher Weise in der Unebenheit der Randzone chronischer Ulcera vorliegt.

Die hierdurch bedingten dauernden Epithelalterationen rufen eine dauernde und eventuell gesteigerte Regeneration hervor, wobei es zu mangelhaft ausdifferenzierten oder fehldifferenzierten Regenerationprodukten kommt.

Diese können bereits weitgehende morphologische sowie auch chemische und biologische Abweichungen aufweisen, die in ihrer Art an krebsige Epithelien erinnern und dieserhalb als eine „neue Zellrasse" *(Hauser)* angesprochen werden.

Ebenso dürfte es wohl auf eine konstitutionelle Komponente zurückzuführen sein, daß der chronischen Irritationen ausgesetzte Magen im einen Fall eine starke regenerative Tätigkeit entfaltet, die ihren höchsten Ausdruck in polypösen und adenomatösen Wucherungen findet, im anderen Falle dagegen mehr zu Degeneration und Ulceration neigt. Es ist dies wahrscheinlich zum Teil auf die eingangs erwähnte Einstellung regenerationsregulatorischer Zentren zurückzuführen. Die gleiche Tatsache würde auch eine Erklärung dafür abgeben, daß der doch recht erheblichen Zahl chronischer Ulcera eine relativ nur sehr geringe Zahl von Ulcuskarzinomen gegenübersteht; die geringe Tendenz zu regenerativen Vorgängen bedingt eine seltenere krebsige Entartung, die ja nach allem im Magen als stets aus regenerativen Bildungen hervorgehend angesehen werden muß.

Alle Befunde kleinster und beginnender Karzinome weisen darauf hin, daß diese Regenerationsprodukte in der chronisch-gastritischen Schleimhaut bei der chronischen Magenschleimhautentzündung als solcher oder aber am Rande chronischer Ulcera den Boden für die karzinomatöse Umwandlung abgeben.

Wodurch freilich der letzte Anstoß zu malignem Wachstum gegeben ist, bleibt von diesen Erkenntnissen unberührt.

Andererseits würde aber auch die Entdeckung des Ens malignitatis an den vorliegenden Tatsachen und Folgerungen nichts ändern und mit diesen absolut in Einklang zu bringen sein.

Wenn sich, wie aus dem Vorhergehenden ersichtlich, in bezug auf die Entstehung benigner und maligner Schleimhauttumoren des Magens bei der chronischen Gastritis eine blastophile Komponente sicher nachweisen läßt, so wäre noch zu untersuchen, ob dies in bezug auf die sonstigen im Magen vorkommenden Tumoren in ähnlicher Weise der Fall ist.

**Zusammenfassung:**

Zur Beschreibung gelangten ein kammartiger Rektumpolyp mit krebsiger Entartung an der oralen Seite der Kuppe, weiterhin einige Zufallsbefunde an resezierten Magenabschnitten, die in einem Fall eine polypöse Wucherung, entstanden auf der Basis einer chronischen Gastritis, mit Epithelveränderungen, die in ihrer Art zu krebsiger Entartung überzuleiten geeignet erscheinen, in vier anderen Fällen Ulcuskarzinome in frühesten Stadien, die zum Teil schon allein durch den mikroskopischen Befund, zum Teil unter Mitberücksichtigung klinischer Momente einwandfrei als solche anzusprechen sind, darstellen. Auf Grund der in der Literatur veröffentlichten Untersuchungsergebnisse, besonders an kleinsten und sogenannten beginnenden Karzinomen des Magens, sowie der vorliegenden Befunde ergeben sich folgende Beziehungen der chronischen Gastritis zu den gutartigen und malignen Schleimhauttumoren des Magens:

Infolge chronisch-irritativ auf die Magenschleimhaut einwirkender Momente kommt es zu einem dauernden Untergang von Epithelien. Das Ergebnis einer hierdurch hervorgerufenen gesteigerten Regeneration bilden schließlich unter Voraussetzung besonderer dispositioneller Faktoren pathologische Regenerate, die sowohl morphologische als auch biologische Abweichungen vom normalen Drüsenparenchym zeigen. Für deren Zustandekommen ist es völlig gleichgültig, ob die chronische Entzündung der Magenschleimhaut als primäre chronische Gastritis oder aber eventuell als sekundäre Folge in der Umgebung eines chronischen Ulcus auftritt. Diese Regenerationsprodukte sind es, auf deren Boden das Magen-Ca entsteht und die nach allen vorliegenden beweiskräftigen Befunden in dieser Richtung wohl mit großer Wahrscheinlichkeit als eine unbedingte Voraussetzung zur Ca-Entstehung im Magen angesehen werden dürften. Wohl in den meisten, wenn nicht in allen Fällen primärer chronischer Gastritis knüpft die Entstehung des Magen-Ca an polypöse und adenomatöse Wucherungen in der Magenschleimhaut an, die ihr Zustandekommen den gekennzeichneten Regenerationsverhältnissen verdanken. Dagegen liegen bei der Entstehung des Ulcus—Ca andere örtliche Voraussetzungen vor, die eine dauernd gesteigerte Regeneration in der Schleimhautrandzone infolge der hier vorliegenden erhöhten Angriffsmöglichkeit irritativer Momente bedingen.

Welche praktischen Folgerungen ergeben sich nun aus den vorliegenden Erkenntnissen?: Durch eine entsprechende Ernährung dürfte es im einzelnen Falle unter Berücksichtigung eventuell bestehender familiarer Disposition möglich sein, der Entstehung eines Magenkarzinoms vorzubeugen. Irritativ auf die Magenschleimhaut einwirkende Momente, wie sie im Alkoholabusus, im Genuß heißer Speisen und scharfer Gewürze vorliegen, müssen unbedingt vermieden werden. Die häufig zu findende Angabe Magenkarzinomkranker, daß sie bisher nie Magenbeschwerden hatten und alles vertrugen, spricht bei dem häufig völlig beschwerdefreien Verlauf der chronischen Gastritis keineswegs gegen das jahrelange Bestehen einer solchen.

Bezüglich der Diagnose dürften wohl die größten Hoffnungen auf eine weitere Entwicklung und Verbreitung der Gastroskopie zu setzen sein. Hierdurch würde es möglich werden, polypöse und adenomatöse Wucherungen der Magenschleimhaut, die oft keinerlei sonstige klinische Symptome machen, rechtzeitig zu diagnostizieren und durch ständige Beobachtung, Probeexcision usw. frühzeitig deren häufig eintretende karzinomatöse Entartung zu erkennen, bzw. durch eine geeignete diätetische Behandlung einer solchen vorzubeugen.

Bei der operativen Therapie des Magenkarzinoms wird weiterhin auf die gekennzeichneten und zum Teil schon makroskopisch erkennbaren blastophilen Veränderungen der Magenschleimhaut zu achten sein, wodurch dann im einzelnen Fall die Grenzen der Resektion bestimmt werden dürften, um somit die Entstehung eines lokalen Recidivs, in Wahrheit aber wohl nicht selten die Neuentstehung eines Karzinoms auf örtlich präformiertem Boden zu verhindern.

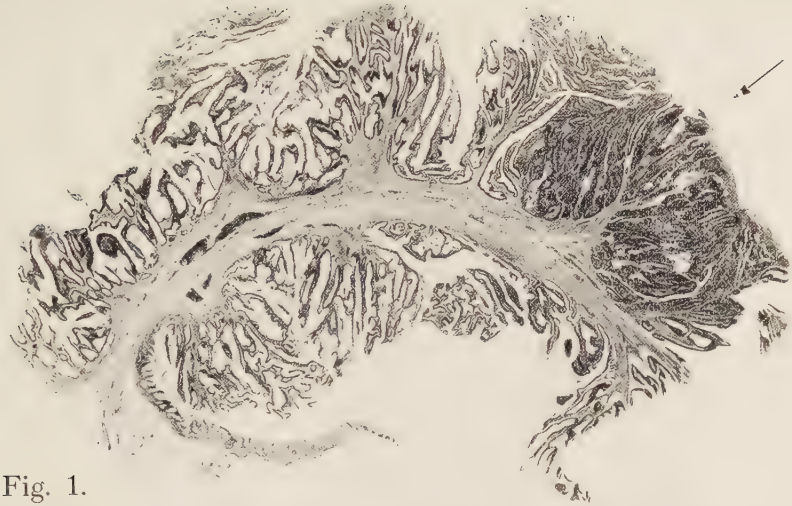

Fig. 1.

Kammartiger Rectumpolyp mit krebsiger Entartung an der Kuppe, vornehmlich an den oralwärts gelegenen Partien, die naturgemäß den chronischen mechanischen Reizen am stärksten ausgesetzt sind.

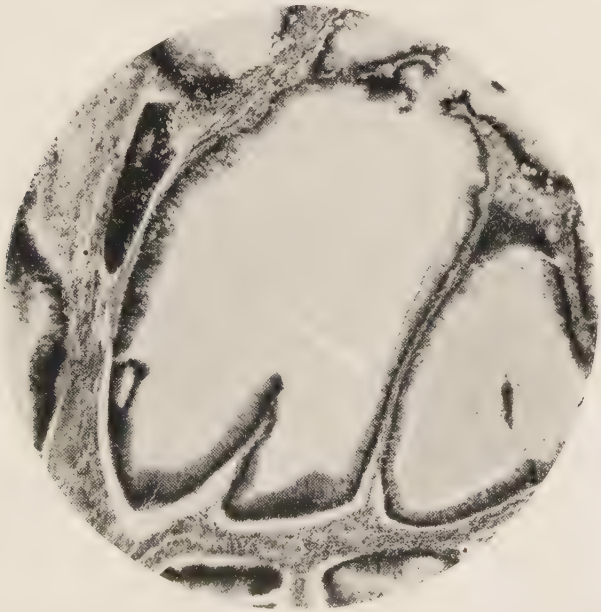

Fig. 2.

Ausschnitt aus Fig. 1, an der Grenze der karzinomatösen Entartung. In der cystisch entarteten Krypte zeigen indifferente Epithelien allmähliche Übergänge zu Krebsepithel, während nach der anderen Seite die indifferenten Zellen kontinuierlich in helle schleimhaltige Becherzellen übergehen.

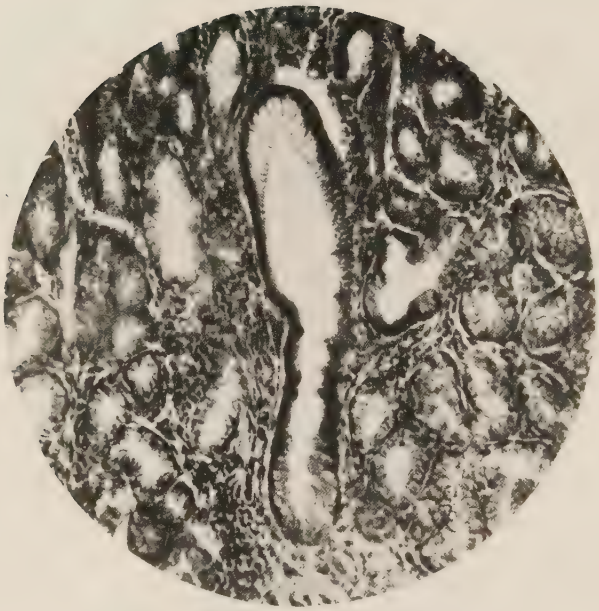

Fig. 3.

Drüsenschlauch aus der Pylorusregion eines chronisch-gastritischen Magens. Kontinuierlicher Übergang der in der Mitte des Drüsenschlauches gelegenen indifferenten Zellen zu abnorm hochzylindrischen schleimhaltigen Epithelien einerseits (nach der Schleimhautoberfläche hin), zu normalen Pylorusdrüsenzellen andererseits.

Fig. 4.

Polypöse Wucherung in der Pylorusregion eines chronisch-gastritischen Magens. An der Kuppe ist der in Fig. 5 wiedergegebene Komplex atypischer Epithelschläuche zu erkennen.

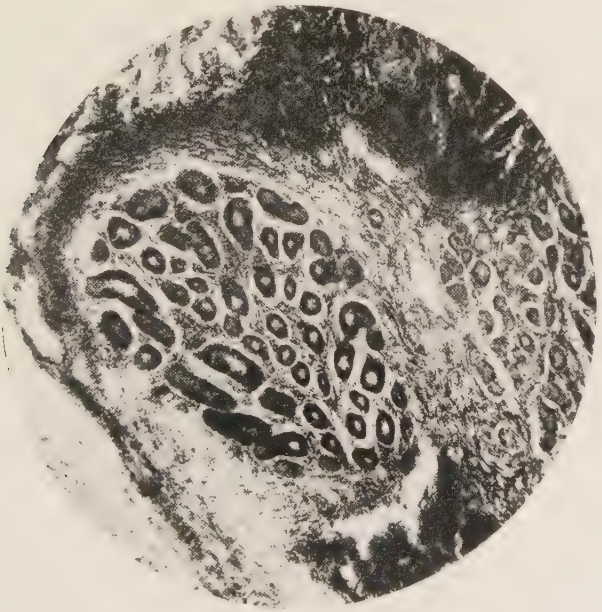

Fig. 5.

Ausschnitt aus Fig. 4. Ein Komplex von Epithelschläuchen mit weitgehend atypischen Epithelien, teilweise mit Mehrschichtung und einzelnen Mitosen, dringt isoliert in die Mucularis mucosae vor.



Fig. 6.

Adenomatöse Wucherung am Rande eines chronischen Ulcus ventriculi der Pylorusregion. Die Wucherung zeigt in ihren Randpartien, die sich teilweise in den Ulcusgrund erstrecken, karzinomatöse Entartung.

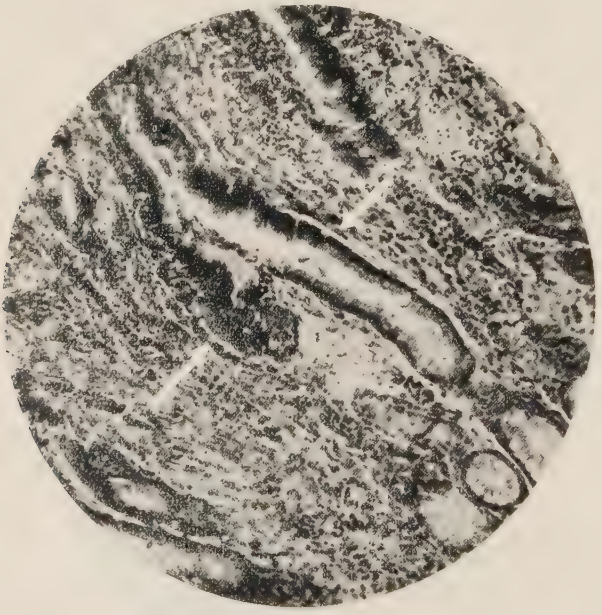

Fig. 7.

Ausschnitt aus den Randpartien der in Fig. 6 wiedergegebenen adenomähnlichen Wucherung. Der im Schnitt getroffene Drüsenschlauch zeigt in seinen unteren Partien funktionstüchtige Epithelien, nach oben hin mehr indifferentes Epithel und kontinuierlichen Übergang zu Krebszellen, die an der einen Seite des Drüsenschlauches sprossenartig in das entzündlich aufgelockerte Gewebe vordringen.

# Literatur-Verzeichnis.


*Alexander*: Carcinoma ventriculi ex Achylia. Mü. med. Wo. 1908 S. 2086.

*Anschütz und Konjetzny*: Das Ulcuscarcinom des Magens. Mü. med. Wo. 1919.

*Anschütz und Konjetzny*: Die Geschwülste des Magens. Deutsch. Zeitr. f. Chir. Bd. 154; 1920.

*Aschoff*: Pathogenese des runden Ulcus ventriculi und Beziehung zum Krebs. Deutsch. med. Wo. 1912 S. 494.

*Askanazy*: Ueber Pathogenese des Magenkrebses. Path. Tag auf der 100-Jahrfeier dtsch. Naturf. und Aerzte in Leipzig 1922.

*Benedikt und Allen; Boston*: *Surg.* etc. 1934; 58 I. S. 79. Ref.: Monatsschr. f. Krebsbekämpfg. Jahrg. 2; Heft 8.

*Beitzke*: Zur Histologie der chron. Gastritis. Verhandlg. der deutsch. path. Ges. 1914, S. 433.

*Bergmann, G. v.*: Krankheiten, die dem Krebs vorangehen. Berl. Klini. Woschr. 1905.

*Bindemann*: Fall von Magenkrebs. Diss. Berl. 1880.

*Bizzozero, G.*: Virchows Arch. Bd. 110; 1887. Ueber die Ergänzung und die physiologische Regeneration der Drüsenzellen bei den Säugetieren.

*Bizzozero, G.*: Ueber die Regeneration der Elemente der schlauchförmigen Drüsen und des Epithels des Magendarmkanals. Anatom. Anz. 1888.

*Boas*: Beitrag zur Symptomatologie des chronischen Magenkatarrhs und der Atrophie der Magenschleimhaut. Mü. med. Wo. 1895.

*Boas*: Ueber die Gastritis acida. Wiener med. Wo. 1895.

*Boas*: Ueber die Bedeutung von Traumen für die Entwicklung von Intestinalcarzinomen. Dtsch. med. Wo. 1897; Bd. 44.

*Borst*: Lehre von den Geschwülsten. Wiesb. 1902.

*Borst*: Entzündung und Reizung. Beiträge zur path. Anat. u. Path. 63; 1917.

*Borst*: Allgemeine Pathologie der malignen Geschwülste. Leipzig; Hirzel 1924.

*Chosrojeff*: Zwei Fälle von seltenen Magentumoren. Zieglers Beitr. 1912. Bd. 206; S. 272.

*Cohnheim*: Vorlesungen über allg. Pathol. Bd. I.

*Deelmann*: Ueber die Histol. des Teerkrebses. Zeitschr. für Krebsforschung. Bd. 19, S. 125.

*Deelmann*: Ann. med. 24, 360. 1928.

*Fenwick*: Gastritis bei Magencarzinom. The Lancet. 1870 und 77.

*Fiebiger*: Zeitschr. für Krebsforschg. Bd. 17, H. 2; Bd. 13, H. 2; Bd. 14, H 2.

*Fischer-Wasels*: Die Bedingungen der regenerativen und der atypischen Zellwucherung. Verhdl. d. dtsch. path. Ges. 1935; 47.

*Häberlin*: Kasuistische Beiträge zur Magenchirurgie. Mü. med. Wo. 1901.

*Hallas*: Heterotope Epithelproliferation bei chron. Gastritis. Virchows Arch. 1911; Bd. 206, S. 272.

*Hansemann*: Die Funktion der Geschwulstzellen. Zeitschr. für Krebsforschg. 1906; Bd. 4.

*Hansemann, v.*: Kritische Betrachtungen zur Geschwulstlehre. Zeitschr. für Krebsforschg. Bd. 3, S. 560.

*Hansemann, v.*: Ueber praecanceröse Krankheiten. Zeitschr. für Geburtshilfe und Gynäkol. Bd. 74, S. 149; 1913.

*Hansemann*: Das Problem der Krebsmalignität. Zeitschr. für Krebsforschg. 17, 172; 1920.

*Hauser, G.*: Zylinderepithelcarcinom des Magens und Dickdarms. Jena 1890.

*Hauser, G.*: Polyposis intestinalis adenomatosa und deren Beziehungen zur Krebsentwicklung. Arch. für klin. Med. 1895; Bd. 55.

*Hauser, G.*: Krebsige Entartung des chronischen Magengeschwürs. Mü. med. Wo. 1910; S. 1209.

*Hauser, G.*: Gibt es eine primäre zur Geschwulstbildung führende Epithelerkrankung? Beitr. z. path. Anat. 33; 1.

*Hawkin*: zit. n. *H. Schleicher*: Wesen und Aetiologie des Zungencarcinoms. Zeitschr. für Krebsforschg. Bd. 22, S. 144.

*Hayen, G. et Lion*: Maladie de l'estomac. Paris 1913.

*Hendley*: zit. n. *Anschütz u. Konjetzny*: s. d.

*Heyrovsky, H.*: Magenschleimhautbefund bei Ulcus ventriculi und Carcinom. Wien. klin. Woschr. 1912, Nr. 2.

*Heyrovsky, H*: Histolog. Untersuchungen der Magenschleimhaut bei Ulcus ventriculi und Carcinom. Dtsch. Zeitschr. für Chir. 122; 359.

*Hutchinson*: zit. n. *H. Schleicher*: s. d.

*Israel, O.*: Die ersten Anfänge des Magenkrebses. Berl. klin. Woschr. 1890, S. 649.

*Junghaus*: Die anat. Beziehungen zwischen Polypen und Krebs im Dickdarm. Monatsschr. für Krebsbek. Jahrg. 2, H. 9.

*Kaufmann, E.*: Lehrbuch d. pathol. Anat. 1922.

*Kawakani, Z.*: Gann; Ergebnisse der Krebsforschg. in Japan. Jahrg. 6, Heft 2.

*Klapp*: Ref. s. Bericht über die Krebstagung in Marbg. v. 4. u. 5. Mai 1935; Aerzteblatt f. Hess. 1935.

*Klebs*: Lehrbuch der allgem. Pathol. Bd. 2, Jena 1889.

*Kolb*. zit. n. *Anschütz und Konjetzny*: s. d.

*Konjetzny, G.*: Die Geschwülste des Magens. Dtsch. Chir. Lieferung 46 f; Stuttgart 1921.

*Konjetzny, G.*: Ueber Magenfibrome Beitr. z. klin. Chir. Band 114.

*Konjetzny, G. E.*: Spontanheilung beim Carcinom, insbes. beim Magencarcinom. Mü. med. Wo. 1918, S. 292.

*Konjetzny, G. E.*: Der jetzige Stand der Lehre v. d. Beziehungen des Magencarcinoms zum Magengeschwür. Dtsch. med. Woschr. 1920, S. 285.

*Konjetzny, G. E.*: Das Ulcuscarcinom des Magens. Dtsch. Zeitschr. für Chir. 154, 1; 1920.

*Konjetzny, G. E.*: Ueber die Beziehungen der chronischen Gastritis mit ihren Folgeerscheinungen und des chron. Magenulcus zur Entwicklung des Magenkrebses. Bruns Beitr. 85, S. 455; 1933.

*Konjetzny, G. E.*: Beitr. z. path. Anat. 71, 596; 1923.

*Konjetzny, G. E.*: Die chron. Gastritis des Ulcusmagens. Zentr. Bl. f. Chir. 1923, Nr. 26 und 52.

*Küttner*: Beurteilung und Behandlung des Ulcus callosum ventriculi. Arch. für klin. Chir. 1910, Bd. 93.

*Leube*: Handbuch d. speziellen Path. u. Therapie von Ziemssen. Leipz. 1876, Band. 1.

*Lockhard-Mummery*: London: Ann. Surg. 1934, 99, I, Seite 178. Ref.: Monatsschrift für Krebsbek. Jahrg. 2, Heft 8.

*Lohmer*: Ueber das Wachstum der Haut- und Schleimhautkarzinome. Beitr. z. path. Anat. und z. allg. Path. Bd. 28, S. 372.

*Löhr, W.*: Bakteriologische Gesichtspunkte bei der Magenchirurgie. Arch. f. klin. Chir. Bd. 133, 1924.

*Lubarsch, O.*: Ueber die anat. Veränderungen d. Magenschleimhaut b. Achylia gastrica usw. Leipzig und Wien 1897.

*Lubarsch, O.*: Heterotope Epithelwucherungen und Krebs. Verhandlg. des dtsch. path. Ges. 1906, S. 208.

*Lubarsch, O.*: Ref. über die Genese d. Carcinoms. Verhandlg. d. dtsch path. Ges. Kiel 1908, S. 32.

*Mathieu*: Etat de la muqueuse de l'estomac dans le cance de cet organ. Arch. général d. méd. 1889.

*Mathieu*: Trois cas de cance etc. Soz. méd. Hopiteaux 1897.

*Matsuoka*: Z. patho. Anat. d. Carcinoma papill. ventr. Bruns Beitr. 1905, Band 46, S. 723.

*Matzen*: Krebsstatistik in Bayern. Zeitschr. f. Krebsbekämpfg. Bd. 25, S. 105.

*Mauler*: Cas d'adénopapillome volum. Thése de Genêve 1898. zit. n. Konjetzny.

*Ménétrier*: Des états précancéreux. Bull de l'assoc. franc. pour l'étude de cancer 1908.

*Ménétrier*: Des polyadénomes gastriques, etc. Arch. de Phys. I. 1888,

*Moskowicz*: Zur Histologie des ulcusbereiten Magens. Arch. f. klin. Chir. 122.

*Moskowicz*: Regeneration und Krebsbildung in der Magenschleimhaut. Arch. f. klin. Chir. 132, S. 158.

*Nauwerck*: Gastritis ulcerosa chronica. Mü. med. Wo. 1897, 35 und 36.

*Nauwerck*: Mycotisch peptisches Magengeschwür. Mü. med. Wo. 1895, 38 u. 39.

*Napp*: Bildung polypöser Adenome und Karzinome in atrophischer Magenschleimhaut. Diss. Freiburg, 1900.

*Nitze*: zit. n. *Matsuoka*: s. d.

*Orth*: Praecarcinomatöse Krankheiten u. künstl. Krebse. Zeitschr. für Krebsforschung 10, 42.

*Payne*: zit. n. *Anschütz u. Konjetzny*: s. d.

*Petersen u. Collmers*: Anat. Unters. über die Magen- und Darmkarzinom. Bruns Beitr. Bd. 43, 1.

*Preusse*: Heterotopisch-atyp. Epithelwucherung im Magen Virch. Arch. Bd. 219, S. 319; 1915.

*Rankin*: zit. n. H. Junghans: Monatsschr. für Krebsbek. Jahrg. 2, H. 9; 1934.

*Ribbert*: Lehrbuch der allgem. Patholog. 1901.

*Ribbert*: Beiträge z. Histogenese d. Karzinoms. Virchows Arch. Bd. 135.

*Ribbert*: Ueber die Histogenese und das Wachstum des Carcinoms. Virchows Arch. Bd. 141.

*Rieger*: zit. n. H. Junghans: Monatsschr. für Krebsbek. Jahrg. 2, H. 9; 1934.

*Rotter*: zit. n. H. Junghans: s. d.

*Schmieden*: dtsch. Zeitschr. für Chir. 202, S. 1.

*Schmidtmann*: Prof. Martha: zit. n. *W. Weitz.*

*Silberberg*: Zur Lehre d. Adenombildg. aus Regeneraten. Virch. Arch. 232, 368.

*Skliffosowsky*: Ueber gutartige papilläre Geschwülste der Magenschleimhaut. Virch. Arch. 1898, Bd. 153.

*Staemmler*: zit. n. *Borrmann*: s. d.

*Stahr, H.*: Monatsschr. für Krebsbek. Jahrg. 2, Heft 4.

*Stromeyer*: Path. des Ulcus ventr., Ulcus u. Carcinom. Zieglers Beitr. 1912, Bd. 25, S. 54.

*Tsunoda*: Histogenese der multiplen beginnenden Magenkrebse. Zeitschr. f. Krebsforschg. 1911, Bd. 9.

*Versé, M.*: Die Histogenese der Schleimhautkarzinome. Diss. Leipzig 1903.

*Versé, M.*: Entstehung, Bau u. Wachstum d. Polypen, Adenome u. Karzinome d. Magendarmkanals. Arb. a. d. path. Inst. z. Leipzig Bd. I, H. 5, 1908.

*Versé, M.*: Ueber die Histogenese der Schleimhautkarzinome. Verhandlg. d. dtsch. path. Ges. 1908; Erg.-Heft zum 14. Bd. des Zentralblatts für Pathol.

*Versé, M.*: Entstehung von Karzinom aus altem Ulcus ventr. u. bei Polyposis ventr. Verhandlg. d. dtsch. path. Ges. 1909, S. 374.

*Versé, M.*: Das Problem des Krebses. Marb. akad. Reden Nr. 51. Verlag Elwert 1930.

*Versé, M.*: Die Frühformen der Krebse des Magen-Darmkanals. Bericht über die Krebstagung in Marburg vom 4. und 5. Mai 1935. Aerzte-blatt für Hessen 1935, S. 295.

*Wechselmann*: Polypen und Carcinome im Magen-Darmkanal. Bruns Beitr. 1910, Bd. 70, S. 855.

*Weitz, W.*: Ueber die Erblichkeit des Krebses. Monatsschr. für Krebsbek. 1933, H. 10.

# Lebenslauf.

Am 10. Juni 1912 wurde ich, Erich *Hildebrand,* Sohn des Vermessungsinspektors Ludwig *Hildebrand* und seiner Ehefrau Anna, geb. Gail, in *Helsen* bei Arolsen geboren. Meine Schulausbildung erhielt ich am Wilhelmsgymnasium und Realgymnasium I zu Kassel sowie am Reformrealgymnasium zu Arolsen, wo ich 1931 die Reifeprüfung bestand. In den drei ersten Semestern studierte ich in München, in den beiden folgenden Semestern in Marburg. Dort bestand ich 1933 die ärztliche Vorprüfung. Nach je einem klinischen Semester in München und Rostock setzte ich das Studium in Marburg fort, wo ich im Dezember 1936 das medizinische Staatsexamen magna cum laude bestand.

Meine akademischen Lehrer waren:

in München: Borst, Frank, Frisch, Gerlach, Lexer, Mollier, Müller, Wassermann, Wettstein, Wieland, Zumbusch;

in Rostock: Komberg, von Gaza, Hansen, Haselhorst, Steurer;

in Marburg: Baur, Becher, Boeminghaus, Dittler, Enke, Freudenberg, Göppert, Grüter, Kehrer, Kestermann, Klapp, Klewitz, Kretschmer, Kutscher, Mauz, Meerwein, Neumann, Pfannenstiel, Ruete, Schrader, Schwenkenbecher, Uffenorde, Versé.